ISSN 1737-1104

Journal Tunisien d'Ophtalmologie

Organe d'expression de la Société Tunisienne d'Ophtalmologie

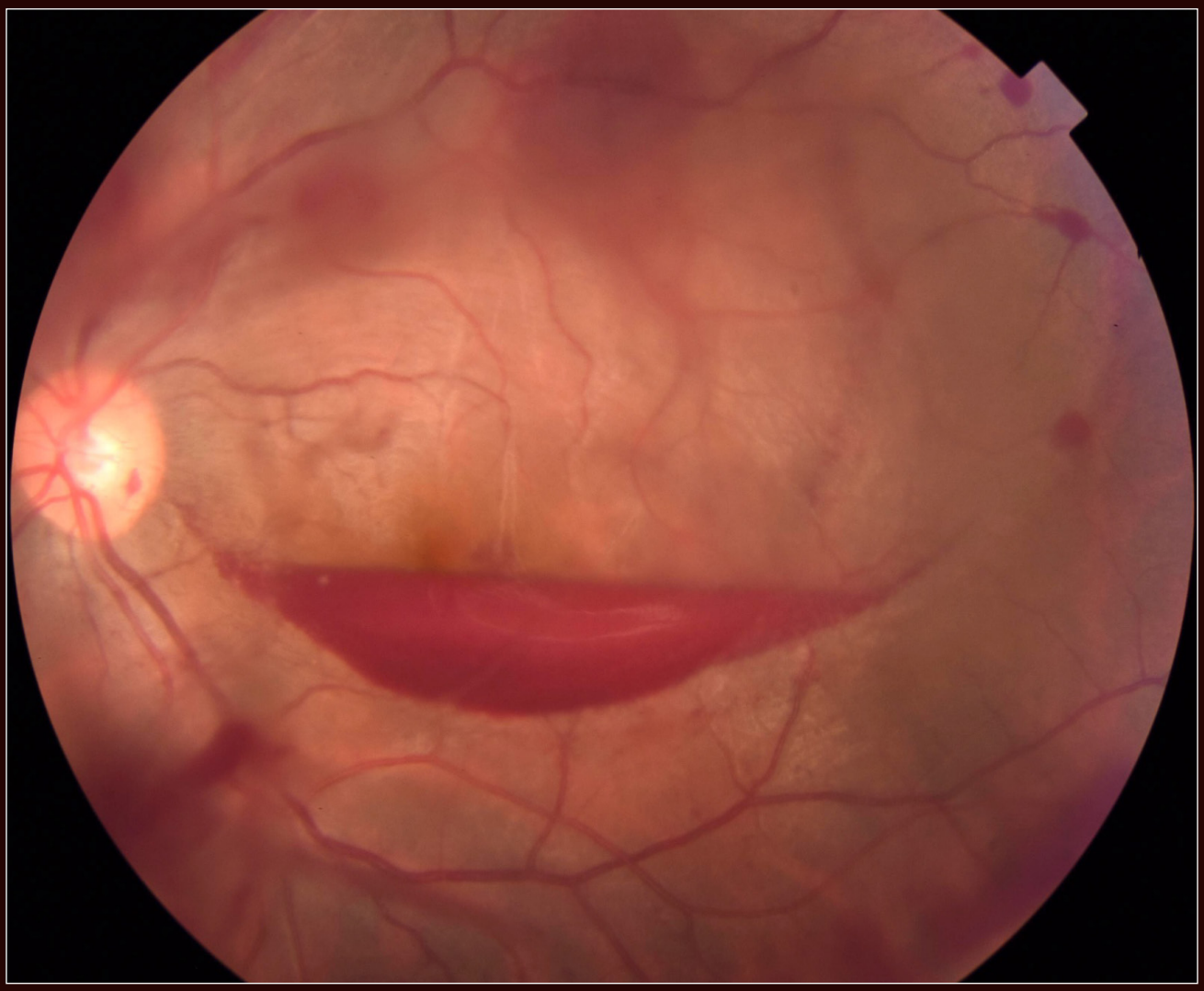

Mars 2023 - Vol. 32

N°2

Journal Tunisien
d'Opht

Journal Tunisien d'Ophtalmologie

Organe d'expression de la Société Tunisienne d'Ophtalmologie

Rédacteur en Chef

Pr. Afef Maalej

Comité de Rédaction

Pr. Afef Maalej
Pr. Ahmed Chebil

Comité de Lecture

Pr. Mohamed Ghorbel
Pr. Afef Maalej
Pr. Ahmed Chebil
Pr. Leila Knani
Dr. Hsouna Zgolli
Dr. Racem Choura

Comité d'Honneur

Pr. Abdelhafidh Kraiem
Dr. Abdelmajid Kammoun
Pr. Ahmed Zayani
Pr. Amel Ouertani-Meddeb
Pr. Fafani Belhadj Hmida
Pr. Hechmi Mahjoub
Pr. Hédi Bouguila
Pr. Ilhem Mili-Boussen
Pr. Imen Zghal
Pr. Ines Malek
Pr. Jamel El Feki
Pr. Khalil Erraies
Pr. Lamia El Fekih
Pr. Leila El Matri
Pr. Leila Nacef
Pr. Mohamed Ali El Afrit
Pr. Mohamed Ghorbel
Dr. Mohamed Zghal
Pr. Moncef Khairallah
Pr. Monia Cheour
Pr. Raja Zhioua
Pr. Riadh Messaoud
Pr. Riadh Rannen
Pr. Saida Ayed
Pr. Salem Gabsi
Pr. Ag. Wafa Turki
Pr. Ag. Walid Zbiba
Pr. Wassim Hmaied

Le Journal Tunisien d'Ophtalmologie

devient

indexé.

ISSN 1737-1104

Journal Tunisien d'Ophtalmologie

Organe d'expression de la Société Tunisienne d'Ophtalmologie

Journal Tunisien d'Ophtalmologie
Organe d'expression de la Société Tunisienne d'Ophtalmologie

SOMMAIRE

Editorial

Le 40ème Congrès de la Société Tunisienne d'Ophtalmologie 1
Pr. Afef Maalej

Articles originaux

Profil épidémiologique et bactériologique des kératites infectieuses sous lentilles de contact : à propos de 43 cas 9
Olfa Fekih, Rym Saidani*, Amira Toumi, Hsouna Zgolli, Imen Zghal, Leila Nacef.
Service A ; institut Hedi Raies d'ophtalmologie, Tunis, Tunisie.

Approche chirurgicale des ésotropies concomitantes : Chirurgie Classique versus Chirurgie Classique et fil de Cüppers 14
Zeineb Kallel[1],*, Racem Choura[2], Jihène Sayadi[1], Hsouna Zgolli[1] , Becem Obay[1], Manel Mekni[1], Haithem Rayhane[1], Olfa Fekih[1], Imen Zghal[1], Ines Malek[1], Leila Nacef[1]
[1] Service A, Institut Hédi Rais d'Ophtalmologie de Tunis, Faculté de Médecine de Tunis, Université de Tunis El Manar, Tunis, Tunisie
[2] Service B, Institut Hédi Rais d'Ophtalmologie de Tunis, Faculté de Médecine de Tunis, Université de Tunis El Manar, Tunis, Tunisie

Valeur prédictive du score de traumatisme oculaire en présence de cataracte post traumatique 20
Olfa Fekih, Rym Saidani, Hsouna Zgolli, Sonya Mabrouk, Imen Zghal, Leila Nacef
Service A, Institut Hédi Rais d'Ophtalmologie de Tunis, Faculté de Médecine de Tunis, Université de Tunis El Manar, Tunis, Tunisie

Faits cliniques

Syndrome de Vogt-Koyanagi-Harada après vaccination COVID-19 : à propos d'un cas 23
Rahma Saidane*, Rym, Saidani, Ines Fendouli, Cyrine Lagneb, Racem Choura, Afef, Maalej, Asma Khallouli
Service d'ophtalmologie , Hôpital militaire principal d'instruction de Tunis, Tunisie
Faculté de Médecine de Tunis, Université de Tunis El Manar, Tunis, Tunisie.

Prise en charge du glaucome chronique par fermeture de l'angle associé à un syndrome de Weil Marchesani- 27
Zaineb Gharbi, Meriem Ouederni, Yasmine Houmane, khaoula Fekih, Monia Cheour*
Service d'ophtalmologie de l'hôpital Habib Thameur, Tunis
Faculté de Médecine de Tunis, Université de Tunis El Manar, Tunis, Tunisie.

Neuropathie optique révélant un kyste arachnoïdien: à propos d'un cas 31
Nadia Ben Abdesslem*, Arije Mahdi, Mariem Doukh, Leila Knani, Ahmed Mahjoub, Mohamed Ghorbel
Service d'Ophtalmologie, Hôpital Farhat Hached,Sousse, Tunisie

Spontaneous resolution of a large full-thickness macular hole* 34
Hsouna Zgolli*, Manel Mekni, Chiraz Abdelhedi, Ines Malek, Olfa Fekih, Imen Zghal, Leila Nacef
Department A, Hedi Rais Institute of Ophthalmology, Tunis, Tunisia
Faculty of Medicine of Tunis, University of Tunis El Manar, Tunis, Tunisia.

Apport de l'imagerie multimodale dans la vasculopathie choroidienne polypoidale 36
Kmar Maaloul, Imene Kaibi, Salma Gargouri, Mona Rekik, Dorra Sellami, Amira Trigui
Service d'ophtalmologie, Hôpital universitaire Habib Bourguiba
Faculté de médecine de Sfax, Université de Sfax, Tunisie

Œil rouge révélant une fistule carotido-caverneuse spontanée type A 40
Nadia Ben Abdesslem*, Mariem Doukh, Ahmed Mahjoub, Anis Mahjoub, Mohamed Ghorbel, Hechmi Mahjoub
Service d'Ophtalmologie, Hôpital Farhat Hached,Sousse, Tunisie
Faculté de médecine de Sousse Université de Sousse, Tunisie

Image en Ophtalmologie

Résultats tomographiques de la hyaloïdotomie postérieure au laser Nd:Yag dans la rétinopathie de Valsalva 43

Chiraz Abdelhedi, Nesrine Abroug, Wejdene Nabi, Bechir Jelliti, Moncef Khairallah

Service d'Ophtalmologie, Hôpital Fattouma Bourguiba (Monastir, Tunisie)

Faculté de Médecine de Monastir, Université de Monastir, Tunisie

A rare Case Of Dormant Coats Disease 45

Hsouna Zgolli, Ines Malek, Chiraz Abdelhedi, Manel Mekni, Imen Zghal, Olfa Fekih, Leila Nacef

Department A, Hedi Rais Institute of Ophthalmology, Tunis, Tunisia
Faculty of Medicine of Tunis, University of Tunis El Manar, Tunis, Tunisia.

From In-the-bag to in the bag opacified IOL exchange 47

Zeineb Kallel*, Racem Choura, Afef Maalej, Asma Khallouli

ophtalmology Department, Military hospital of tunis, Tunisia.

Faculty of Medicine of Tunis, University of Tunis El Manar, Tunis, Tunisia.

Fossette colobomateuse bilatérale de la papille 48

Zeineb Kallel[1]*, Racem Choura[2], Becem Obay[1], Chiraz Abdelhedi[1], Hssouna Zgolli[1], Leila Nacef[1]

[1]Service "A", Institut hédi Raies d'ophtalmologie de Tunis

[2] Service "B", Institut hédi Raies d'ophtalmologie de Tunis

Faculté de medecine de Tunis, Université de Tunis El Manar, tunis, Tunisie

Revue générale

Ptôsis congénitaux : approche diagnostique 49

Leila Knani [1,2,*] Mehdi Oueslati [1], Mohamed Gachem [1], Salah Yakoubi[1], Narjess Ben Rayana[1,2], Mohamed Ghorbel [1,2]

[1] Service d'Ophtalmologie, CHU Farhat Hached de Sousse, Tunisie

[2]Université de Sousse, Faculté de médecine de Sousse, 4000 Sousse, Tunisie

Stratégies de freination de la myopie : revue de la littérature 53

Chiraz Abdelhedi*, Sonda Kammoun, Mona Rekik, Amira Trigui

Service d'Ophtalmologie, Hôpital Habib Bourguiba (Sfax, Tunisie)

Faculté de Médecine de Sfax, Université de Sfax, Tunisie

EDITORIAL

Chers lecteurs,

Parce que la rétine est synonyme de Vue, et que la Vue c'est la Vie, la vascularisation de cette structure noble est d'une importance capitale pour un fonctionnement optimal et une vision parfaite. C'est sous cet égide que s'est déroulé le 40ème congrés de la Société Tunisienne d'Ophtalmologie. Du 2 au 4 mars 2023, nous avons inscrit 750 participants pour partager les dernières avancées ophtalmologiques. Plusieurs thèmes ont été abordés allant des pathologies cornéennes diverses aux anomalies rétiniennes les plus complexes.

Nous avons eu le plaisir d'accueillir des orateurs internationaux du Maroc, de la France et de la Roumanie et avons été honorés par les différentes prestations des orateurs.

Le rapport STO a décrit l'apport de l'imagerie multimodale dans les pathologies vasculaires rétiniennes. Notre spécialité, d'une richesse iconographique infinie, a pu ainsi être cernée en 192 pages qui constitueront un support pédagogique précieux pour tout practicien ophtalmologiste.

Les deux derniers numéros du Journal Tunisien d'Ophtalmologie ont rassemblé un nombre plus important d'articles par rapport aux anciennes parutions. Pour les années futures, nous espérons élargir les horizons du journal pour un éventuel partage international des publications.

En attendant ce pas, je vous souhaite à tous une bonne lecture !

Professeur Afef MAALEJ
Rédacteur en chef

ARTICLE ORIGINAL

Profil épidémiologique et bactériologique des kératites infectieuses sous lentilles de contact : à propos de 43 cas

Epidemiological and bacteriological profile of infectious keratitis related to contact lenses: about 43 cases

Olfa Fekih, Rym Saidani*, Amira Toumi, Hsouna Zgolli, Imen Zghal, Leila Nacef.

Service A ; institut Hedi Raies d'ophtalmologie, Tunis, Tunisie.

Keywords
Infectious keratitis, Contact lenses, Risk factors, Therapeutics

Abstract

Purpose. To study epidemiological and microbiological profiles of infectious keratitis related to contact lenses and evaluate the functional results after therapeutic management
Methods. We conducted a retrospective and descriptive study of 43 eyes of 40 patients followed for infectious keratitis related to contact lenses at the Hédi Raies Institute of Ophthalmology in Tunis, over 10 years from January 2008 to December 2018. Bacteriological, mycological, and parasitological corneal sampling was performed on all our patients as well as an examination of the contact lenses and their cases if available.
Results. Our series included 40 patients, 29 of whom were women (73%). The prevalence of corneal abscesses under contact lenses was 8%. The average age was 30 years. The reason for wearing lenses was cosmetic in 63% and refractive in 37%. The main risk factors were night-time wear (20%) and late renewal (47%). Initial visual acuity was less than 1/10 in 78%. Corneal ulceration was central in 58%, larger than 3 mm in 74%, and associated with a hypopyon in 42% of cases. The corneal sample was positive in 70% of cases. The main germs isolated were gram-negative bacilli (33%), gram-positive cocci (28%), mycoses (18%), and amoebae (2%). Fortified eye drops were indicated in 88% of cases. We noted an improvement in the initial visual acuity in 70%. The abscess was complicated by endophthalmitis in two cases and corneal perforation in one case.
Conclusion. Infectious keratitis remains the most feared complication in contact lens wearers. Their prognosis depends on early and appropriate management. Their prevention is essentially based on a good education of the patients concerning the maintenance of the lenses.

Mots-clés
Kératites infectieuses, Lentilles de contact, Facteurs de risque, Thérapeutiquee

Résumé

Objectif. Etudier le profil épidémiologique et microbiologique des kératites infectieuses sous lentilles de contact et évaluer les résultats fonctionnels après prise en charge thérapeutique
Méthodes. Nous avons mené une étude rétrospective et descriptive portant sur 43 yeux de 40 patients suivis pour abcès cornéen sous lentille de contact au service A de l'institut Hédi Raies d'ophtalmologie de Tunis, sur une période de 10 ans allant du Janvier 2008 au Décembre 2018. Un prélèvement cornéen bactériologique, mycologique et parasitologique a été pratiqué chez tous nos patients ainsi qu'un examen des lentilles de contact et de leurs étuis s'ils sont disponibles.
Résultats. Notre série comprenait 40 patients dont 29 de genre féminin (73%). La prévalence des abcès cornéens sous lentilles de contact était de 8%. La moyenne d'âge était de 30 ans. Le motif de port de lentilles était cosmétique dans 63% et réfractif dans 37%. Les principaux facteurs de risque retrouvés étaient le port nocturne (20%) et le dépassement du délai de renouvellement (47%). L'acuité visuelle initiale était inférieure à 1/10 dans 78%. L'ulcération cornéenne était de siège central dans 58%, de taille supérieure à 3 mm dans 74% et associée à un hypopion dans 42% des cas. Le prélèvement cornéen était positif dans 70%. Les principaux germes isolés étaient les bacilles gram négatif (33%), les cocci gram positif (28%), les mycoses (18%) et les amibes (2%). Les collyres fortifiés ont été indiqués dans 88%. Nous avons noté une amélioration de l'acuité visuelle initiale dans 70%. L'abcès s'est compliqué d'une endophtalmie dans 2 cas et d'une perforation cornéenne dans un cas.
Conclusion. Les kératites infectieuses restent la complication la plus redoutée chez les porteurs de lentilles de contact. Leur pronostic est conditionné par une prise en charge précoce et adaptée. Leur prévention se base essentiellement sur une bonne éducation des patients concernant l'entretien des lentilles.

Introduction

Les lentilles de contact (LC) sont un dispositif médical qui, correctement utilisé, offre une alternative efficace et sûre aux verres correcteurs. Toutefois les LC constituent un corps étranger porté de façon chronique sur la surface de l'œil. La présence de ce corps étranger modifie la flore commensale présente à la surface oculaire mais est également une porte d'entrée pour les germes pathogènes comme les amibes. L'abcès de cornée sous lentille de contact constitue une urgence diagnostique et thérapeutique. Le principal enjeu reste de poser un diagnostic positif et étiologique précoce, afin d'améliorer le pronostic de cette pathologie.
Le but de notre étude était d'étudier le profil épidémiologique et microbiologique des kératites infectieuses sous lentilles de contact et d'évaluer les résultats fonctionnels après prise en charge thérapeutique.

*Corresponding author :
Rym Saidani
Email: drsaidanirym@gmail.com
Service A ; institut Hedi Raies d'ophtalmologie, Tunis, Tunisie

Méthodes

Nous avons mené une étude rétrospective et descriptive portant sur 40 patients (43 yeux) suivis pour abcès cornéen sous LC au service A de l'institut Hédi Raies d'ophtalmologie de Tunis, sur une période de 10 ans allant du mois de Janvier 2008 au mois de Décembre 2018. Nous avons inclus dans notre étude les patients porteurs de LC cosmétiques ou correctrices (souples ou rigides) au moment de l'épisode et qui présentaient un abcès de cornée, premier épisode ou récidivants et dont les aspects cliniques évoquaient une cause bactérienne, mycosique, parasitaire ou virale surinfectée. Nous n'avons pas inclus les patients présentant un abcès de cornée sans port de LC, les complications cornéennes inflammatoires aigues secondaires à la LC et les lésions cornéennes d'origine amibienne autres que l'abcès de cornée (telle que la kératonévrite). Ont été exclus également les patients dont le dossier médical était incomplet. Nous avons recueilli les informations à partir des dossiers des malades selon une fiche type.
Ces données concernaient l'interrogatoire, l'examen clinique, le prélèvement microbiologique, les examens complémentaires ainsi que la prise en charge thérapeutique. Le suivi des patients variait de 3 mois à 4 ans. Au terme de l'examen clinique la kératite est classée en 3 grades selon le degré de gravité (**tableau 1**).

Tableau 1. Classification de l'abcès cornéen

	Diamètre de l'ulcère	Profondeur de l'ulcère par rapport l'épaisseur cornéenne	Inflammation de la chambre antérieure
Grade 1	Inférieur à 3mm	Inférieure à 20%	Absente
Grade 2	Entre 3 et 5 mm	Entre 20% et 50%	Absente
Grade 3	Supérieur à 5mm	Supérieure à 50%	Présente (tyndall ou hypopion)

Le prélèvement cornéen était effectué par grattage cornéen profond, si possible avant tout traitement anti-infectieux. Les LC, le liquide de conservation et le boîtier ont été adressés également au laboratoire pour des examens bactériologique, mycologique et parasitologique.
Nous avons eu recours principalement aux collyres fortifiés : la vancomycine à 50 mg/ml, la céftazidime (Fortum®) à 50 mg/ml et l'Amphotericine B (Fungizone®) à 0,15 % comme collyre antimycosique. Ils étaient administrés par voie topique avec une dose de charge d'une goutte toutes les 5 minutes la première heure. La dose d'entretien était d'une goutte toutes les heures. Les collyres usuels en relai aux collyres fortifiés étaient des quinolones en monothérapie ou associées aux autres produits (acide fusidique, rifamycine, gentamycine, tobramycine...). La corticothérapie par voie topique a été prescrite dès la maîtrise du processus infectieux et modulée en fonction de la réaction inflammatoire et du germe incriminé. L'Hexamidine (Désomedine® 0.1%) ou la Picloxydine (Vitabact® 0.05%), ont été prescrites, en cas de suspicion d'infection amibienne. Des lavages pluriquotidiens à la Povidone iodée diluée à 10% ont été prescrits dans certains cas comme traitement adjuvant aux collyres. Les cycloplégiques tel que l'Atropine (0.5 à 1%) ou la Tropicamide (MYDRIATICUM®) ont été administrés dans tous les cas. Des injections intra vitréennes (IVT) de Vancomycine à la dose de 1 mg/0.1 ml en combinaison à la Céftazidime à la dose de 2.25mg/0.1 ml ou d'amphotéricine B en cas d'étiologie mycosique, ont été pratiquées en cas d'abcès de cornée compliqué d'endophtalmie.
Quant à la voie générale, une antibiothérapie a été administrée en cas de perforation imminente ou avérée, d'endophtalmie ou de risque de diffusion systémique de l'infection et dans les abcès grade II et III. Les molécules les plus administrées étaient les quinolones de 2ème génération (Ofloxacine, Ciprofloxacine), les Céphalosporines de 3ème génération (Céfotaxime, Céftazidime), la Fosfomycine et l'Imipénème. Les antimycosiques tels que Le Fluconazole (Triflucan) ou le Voriquonazole (V-Fend) ont été indiqués en cas de mycose suspectée ou confirmée par les prélèvements microbiologiques. La Doxycycline à la dose de 25 à 50 mg/j en cas d'amincissement cornéen ou de préperforation pour son effet anti-métalloprotèase. Nous avons eu recours à une kératoplastie transfixiante à chaud en cas de descmétocèle préperforative ou de perforation cornéenne et à froid en cas d'opacité cicatricielle empiétant sur l'axe visuel avec retentissement fonctionnel. Les patients étaient revus quotidiennement jusqu'à cicatrisation. Les critères de guérison étaient la disparition des signes cliniques locaux d'irritation et la cicatrisation épithéliale complète. L'échec thérapeutique était défini par l'absence de cicatrisation épithéliale au bout 6 à 8 semaines de traitement ou la survenue de complications graves à type de perforation cornéenne, nécrose cornéenne ou d'endophtalmie. Les données ont été saisies moyennant le logiciel Excel et analysées via le logiciel SPSS version 2.4. Nous avons conduit une étude descriptive avec le calcul des fréquences absolues pour les variables qualitatives et le calcul des moyennes et des écarts types pour les variables quantitatives.

Résultats

Durant la période d'étude, 482 patients atteints d'abcès cornéens étaient pris en charge dans notre service dont 40 patients présentaient un abcès cornéen sous LC, soit une fréquence de 8,3%.
Les abcès de cornée sous LC présentaient une recrudescence estivale et printanière avec deux pics, le premier au mois de Mars (15%) et le second aux mois d'Aout et Septembre (47,5%).
L'âge moyen de nos patients au moment de l'hospitalisation est de 30 ans, avec des extrêmes allant de 15 à 50 ans. Onze patients (27,5%) étaient de sexe masculin et 29 de sexe féminin (72.5%). Trois patients (7,5%) étaient diabétiques et sept patients (17,5%) avaient une pathologie de surface Le motif du port était une correction d'une amétropie pour 37,2% et des lentilles cosmétiques pour 62,8% des patients. Trente-neuf patients portaient des lentilles souples (97.5%) et un seul patient portait des lentilles rigides. Dans notre série, 23 patients avaient un rythme de renouvellement mensuel alors que 15 patients avaient un rythme de renouvellement trimestriel.
Les principaux facteurs de risque d'infection notés chez nos patients étaient le dépassement du délai de renouvellent (47 %), l'absence de lavage des mains lors de la manipulation des LC (48%) et le port nocturne des LC (20%). La douleur et la rougeur oculaire étaient présentes chez la totalité des patients tandis que la baisse de l'acuité visuelle et la photophobie étaient présentes dans 81,4% des cas. L'acuité visuelle initiale était inférieure à 1/10 chez 31 patients (77,5%). L'hyperhémie conjonctivale était présente dans 42 yeux (97,7%) et des sécrétions purulentes dans 18 yeux (40%). Une blépharite bilatérale a été retrouvée chez 2 patients (9,3%) et un cas de dacryocystite chronique (2,3%). Le délai de consultation était précoce avec une moyenne de 5 jours.L'ulcère était central dans 25 yeux (58%), paracentral dans 11 yeux (26%) et périphérique dans 7 yeux (16%). La taille de l'abcès était inférieure à 3 mm dans 11 yeux (25,6%), comprise entre 3 et 5 mm dans 21 yeux (48,8%) et supérieure à 5 mm dans 11 yeux (25,6%). L'infiltration stromale était présente dans tous les cas, elle était superficielle inférieure à 50% de l'épaisseur cornéenne dans 23 yeux (53,5 %) et profonde dépassant

les 50% de l'épaisseur cornéenne dans 20 yeux (46,5%). Nous avons trouvé également des micro-abcès satellites dans 6 yeux (14%), un anneau immunitaire de Wissley dans 4 yeux (9,3%), une descémetocèle dans 6 yeux (14%) et une ramification radiaire dans 2 yeux (4,6%). Une perforation cornéenne était le mode de présentation initiale dans un œil (2,3%). Une inflammation de la chambre antérieure avec un tyndall était présente dans 5 yeux (11,6 %) et un hypopion dans 18 yeux (41,9 %). L'abcès était compliqué d'emblée d'endophtalmie de découverte échographique dans 2 yeux. Ainsi, l'ulcère était qualifié de bénin (Grade1) dans 9 yeux (20,9%), de moyenne gravité (Grade2) dans 13 yeux (30,2%) et sévère (Grade 3) dans 21 yeux (48,8%). Dans notre série, la culture du prélèvement cornéen était positive dans 70% des yeux. Les bacilles gram négatif (BGN) ont été retrouvés dans 32,6% des cas (14 cas) dont 78,6% (11 yeux) de Pseudomonas, 2 cas de Serratia marcescens et un cas de Klebsilla pneumoniae. Les cocci gram positif (CGP) ont été isolés dans 27,91% des cas (12 cas) dont 20% des Staphylocoques epidermidis et 4,65% des Streptocoques pneumoniae.
Les abcès mycosiques ont été isolés dans 18,6% des cas (8 yeux) dont 4 cas (50%) de Candida Albicans, 3 cas de Fusarium (37,5%) et un cas de Cladosporium (12,5%). Une amibe (Aanthamoeba) a été retrouvée chez un seul patient (2,3%). Une infection poly-microbienne a été notée dans 12 cas (27,9%) (**Tableau 2**).

Tableau 2. Répartition des yeux selon les germes

Germes	Nombre d'yeux	Pourcentage (%)
BGN	14	32,56
Klebsiella	1	2,33
Pseudomonas	11	25,58
Serratia	2	4,65
CGP	12	27,91
Pneumocoque	1	2,33
Staphylocoque	9	20,93
Streptocoque	2	4,65
BGP	---	---
CGN	---	---
Culture Négative	17	39,53
Mycoses		
Filamenteux	4	9,3
Fusarium solani	3	6,9
Cladosporium	1	2,3
Levures	4	9,3
Candida albicans	4	9,3

La culture du boitier était positive dans 79% des cas. Les BGN ont été retrouvés dans 60% (26 cas) dont 69,2% (18 yeux) de Pseudomonas. Les CGP ont été retrouvés dans 16% (7 cas) dont 4 cas de staphylocoque et 3 cas de Streptocoque. Pour un cas, l'examen du boitier a isolé une amibe Acanthamoeba (2%). Les collyres fortifiés ont été indiqués chez 38 patients. La Vancomycine et la Céftazidime ont été prescrits en bithérapie dans tous ces cas. L'Amphotéricine B a été administrée pour 14 cas et le Variconazole pour 4 cas. Quinze patients ont reçu un traitement antibiotique par collyres usuels dont 45,4% de quinolones, 30,9% d'aminosides, 25,2% d'acide fusidique, 17% de Rifamycine et 2,4% de tétracyclines. La bithérapie était préconisée dans 73,3% principalement sous forme d'association « quinolone+aminoside » (13,3%). L'hexamidine (DESOMEDINE® 0,1%) a été prescrite chez 31 patients. Devant des abcès grade 2 et 3, 37 cas soit 92,5% ont reçu une antibiothérapie par voie générale. La bithérapie étai indiquée dans 81% des cas principalement sous forme « Imipenème + Céphalosporine de 3ème génération » (53,3%) et sous forme « Quinolones + Céphalosporine de 3ème génération » (13%). 16 patients (37,2%) ont reçu un traitement antimycosique à base de le Variconazole (6 cas) et de Fluconazole (10 cas). Une corticothérapie locale (topique et/ou sous conjonctivale) a été indiquée chez 6 patients (13,9%) et une corticothérapie par voie générale a été associée après le 4éme jour chez 4 patients (9,3%) devant l'importance des phénomènes inflammatoires. Le traitement chirurgical n'a été indiqué que pour 6 yeux. Un débridement de la surface épithéliale était réalisé pour 3 cas, un cross linking du collagène cornée dans 1 cas et une kératoplastie transfixiante à chaud dans 1 cas et à froid dans 1 cas. L'évolution a été marquée par la guérison chez 39 yeux (90,7%) avec cicatrisation dans un délai moyen de 13 jours. Un retard de cicatrisation a été noté dans 4 yeux (9,3%). L'abcès s'est compliqué d'une endophtalmie dans 2 cas, d'une perforation dans un cas et une desmétocèle dans 6 yeux. Comme séquelles, 31 yeux ont présenté une opacité cicatricielle, un appel vasculaire était retrouvé dans 13 yeux et des synéchies postérieures dans 2 yeux. La phtyse du globe est survenue dans 1 cas. Au final, l'acuité visuelle s'est améliorée dans 30 yeux (69,8%), elle est restée stable dans 10 yeux (23,3%) et s'est aggravée dans 3 yeux (6,9%). Un total de 31 yeux avait une acuité visuelle initiale inférieure à 1/10 et après traitement, ce nombre a été réduit à 13 yeux. D'autre part, 12 yeux avaient initialement une acuité visuelle supérieure à 1/10 et après traitement ils étaient au nombre de 30 yeux.

Discussion

Dans notre étude, la prévalence des abcès sous LT était de 8.3% alors que Bourcier et al [1] et Schaefer et al [2] rapportent respectivement un taux de 36,5% et de 50,3% respectivement. Cette faible prévalence retrouvée dans notre série pourrait être expliqué par le biais de recrutement hospitalier. Le diagnostic microbiologique permet d'identifier et de tester la sensibilité aux antibiotiques des bactéries responsables de l'infection [3]. Le grattage cornéen constitue le prélèvement de référence [4], il est effectué par l'ophtalmologiste après anesthésie topique, sauf pour le prélèvement mycosique en raison de son effet inhibiteur sur la culture fongique. L'examen direct après étalement sur lame et coloration permet une réponse rapide. En Tunisie, la culture reste le gold standard en cas de suspicion de kératite infectieuse sous LC [5]. Les milieux d'ensemencement utilisés sont la gélose chocolat Polyvitex, le bouillon de Schaedler avec extrait globulaire et la gélose de Sabouraud [6]. En comparant le profil microbiologique de l'ensemble des abcès cornéens par rapport à celui des abcès cornéens sous LC et ce en se basant sur les résultats de l'étude menée par Hachicha et al [7], il a été noté que les CGP étaient les germes majoritaires (soit 71.2%) dont 26.2% de Staphylocoque Epidermidis et 18.7% de Streptocoque Pneumoniae. Les BGN représentaient 23.7% des cultures

positives, dominés par le Pseudomonas Aeruginosa (16.2%), les abcès fongiques représentaient 5% des cultures positives. Au Japon, d'après l'étude faite par Inoue et al [8], incluant 66 patients atteints de kératite et porteurs de LC, le taux de positivité était de 44,8% dont 4 plurimicrobiens : trois levures, une acanthamibe et 35 souches bactériennes. Les bactéries le plus fréquemment isolées sont les staphylocoques (61%), dont 36 % de S. epidermidis et 14 % de S. aureus. Les BGN représentaient 11% des isolements. La comparaison de ces résultats à ceux de l'étude japonaise de 1998 [9] montre une diminution des isolements de S. aureus et de P. aeruginosa. Alors qu'en France, l'étude faite par Kerautret [10] comportant 36 patients atteints d'abcès sous LC a montré un taux de positivité de 57,5% dont 59 % des bactéries isolées étaient des BGN dont 44 % de P. aeruginosa. Les CGP représentaient 37% avec une large prédominance des staphylocoques (29,6 %), les bacilles à gram positif 3,7%. Alors qu'en Australie, l'étude effectuée par Keay [11] sur 168 grattages cornéens, 83 étaient positifs soit un taux de positivité de 49,4% : trois champignons, quatre acanthamibes et soixante-seize bactéries, parmi lesquelles quarante-huit étaient des BGN (57,8 %) : 77 % étaient des P. aeruginosa, et 18,8 % des Serratia. Le **tableau 3** résume les principaux résultats microbiologiques retrouvés dans la littérature. Un examen bactériologique et mycologique des lentilles de contact et/ou de leurs boitiers a été réalisé chez 39 patients (90,7%). La culture était positive dans 79% des cas. Ce résultat est le même retrouvé dans l'étude menée en 2007 au centre hospitalier national d'ophtalmologie (CHNO).

Tableau 3. **Profil des germes retrouvés dans la littérature**

GERMES	Notre série (Tunisie), n=43 %	Inou et al (Japan), n= 66 %	Perol et al (France), n=83 %	Moriyama et Hofling-Lima (Brésil), n=366 %
CGP	27.9	83	12.5	45.2
BGN (Pseudomonas++)	32.6	5.7	54.3	21.7
Amibes (Acanthamoeba)	2.3	2.9	12.5	39.7
Mycoses	18.6	8.6	-	1.67

Le **tableau 4** illustre les germes retrouvés dans notre étude et ceux isolés dans l'étude du CHNO. Il n'existe pas de consensus international concernant le traitement des kératites infectieuses sous LC. Le traitement initial dépend de l'orientation clinique et de la gravité des lésions. Le but du traitement est de stériliser le foyer infectieux et de réduire l'inflammation [4]. Les collyres fortifiés sont prescrits en dehors des indications de l'autorisation de mise sur le marché (AMM). Ils permettent d'obtenir de fortes concentrations cornéennes d'antibiotiques améliorant ainsi la biodisponibilité du produit actif [12,13] mais au prix d'une toxicité épithéliale qui risque d'induire un retard de cicatrisation de l'ulcère infecté [12]. L'efficacité des collyres fortifiés pour le traitement des kératites bactériennes sévères a été rapportée dans de nombreuses publications, notamment l'association aminoside et céphalosporine [14]. Dans une étude tunisienne menée par Hachicha et al [7], les collyres fortifiés ont été administrés dans 85% sous forme de bithérapie à base de céphalosporine de 3ème génération (Céftazidime) et de Vancomycine. Par ailleurs,

Tableau 4. **Germes isolés à partir des boitiers des lentilles de contact**

Germes isolés dans le boitier	CHNO (2007) (3)		Notre étude	
	Nombre	Pourcentage (%)	Nombre	Pourcentage (%)
Bacilles à Gram négatif	161	90,9	26	83,9
Pseudomonas	42	24	18	58,1
Serratia marcescens	55	31	2	6,5
Aeromonas hydrophila	---	----	2	6,5
Citobacter	2	1	2	6,5
Klebsilla pneumoniae	17	10	1	3,2
Stenotrophomonas	16	9	0	0
maltophilia	17	10	0	0
Enterobacter	12	7	0	0
Alcaligenes	3	2	0	0
Bacilles à Gram positif:Propionibacterium acnes	15	8	7	22,6
Cocci à Gram positif	9	5	4	12,9
Staphylocoque	6	3	3	9,7

plusieurs familles d'antibiotiques peuvent être administrées sous formes de collyres fortifiés. Le choix des antibiotiques fortifiés est orienté par le contexte clinique de l'abcès et le profil microbiologique des bactéries [15]. La céftazidime a un spectre d'activité large qui s'étend au Pseudomonas et à l'Acinetobacter [12]. Des taux thérapeutiques de Vancomycine étaient mis en évidence aussi après administration sous forme topique fortifiée [16]. L'utilisation de collyres fortifiés à base d'aminosides (Tobramycine, Gentamycine) peut présenter deux inconvénients majeurs : une mauvaise pénétration cornéenne et une toxicité locale [2,17,18]. De même que les collyres fortifiés à base de bêta-lactaires qui auraient également une mauvaise pénétration cornéenne [19]. Actuellement, l'usage des collyres fortifiés est discuté depuis l'avènement des fluorquinolones de 4ème génération dont l'efficacité et la biodisponibilité seraient comparables voire supérieures aux collyres fortifiés [20].

Quant aux collyres usuels, les quinolones ont un large spectre et une bonne pénétration intra cornéenne, anti-anaérobies et anti- mycobactéries. Ils représentent à l'heure actuelle le traitement de première intention des abcès bactériens sans signes de gravité. La ciprofloxacine est l'antibiotique ayant l'effet bactéricide le plus rapide et le plus important. Cependant, l'utilisation locale d'une fluoroquinolone en monothérapie est déconseillée devant l'émergence des souches résistantes [12]. Des antibiotiques sont prescrits par voie générale également essentiellement en cas d'infection profonde avec risque d'endophtalmie, de

perforation, de sclérite, d'immunodépression, d'isolement d'une bactérie particulièrement invasive.
Dans l'étude de Hachicha et al [7], le traitement antimycosique local a été indiqué dans 39.8 % des cas. L'amphotéricine B (0.15%) représentait 93% du traitement antimycosique topique.
Ce traitement antimycosique topique a toujours été associé à un traitement antibiotique par collyres usuels, le plus souvent sous formes de bithérapie (16,2%).
Un traitement antimycosique a été indiqué par voie systémique dans 26,8% des cas. En effet, l'association des voies topique et générale est nécessaire en cas de kératite stromale profonde [21]. La voie générale n'est pas dénuée d'effets indésirables. Elle doit tenir compte de l'histoire de la maladie, de la symptomatologie, de l'état général du patient.
Le traitement antiamibien doit être actif sur les kystes et les trophozoïtes. Il est recommandé d'associer au début du traitement [17] un biguanide et un dérivé des diamidines.
Quant à l'usage des corticoïdes, une revue de la littérature [22] ne retrouve aucun argument contre le fait d'instaurer une corticothérapie dès le premier jour. En pratique si on décide d'instaurer un traitement par corticoïdes, il est important d'obtenir une identification du germe et de surveiller attentivement les phénomènes de cicatrisation et les complications [17]. En cas de kératite amibienne, il est déconseillé d'utiliser les corticoïdes avant 2 semaines de traitement antiamibien. Il est également nécessaire de continuer les antiamibiens au moins 1 mois après l'arrêt des corticoïdes [4].
Au final, l'acuité visuelle s'est améliorée dans 30 yeux (69,8%), elle est restée stable dans 10 yeux (23,3%) et s'est aggravée dans 3 yeux (6,9%). Benhmidoune et al [23], a noté une stabilisation de l'acuité visuelle dans 39,2% des cas alors que selon Harachi et al [24], l'acuité visuelle s'est améliorée dans les 15 cas (45,5%), elle est restée stable chez deux patients.
Les forces de notre étude sont dues au taux non négligeable de positivité des prélèvements avec un recul suffisant et un suivi régulier des patients, elle représente la première étude à l'échelle nationale à propos de cette pathologie avec un laboratoire qui a beaucoup d'expérience dans l'examen microbiologique des prélèvements oculaires.
Toutefois, cette étude présente certaines limites à savoir son caractère rétrospectif et descriptif, le faible nombre de patients et l'absence d'utilisation des techniques moléculaires par notre laboratoire qui a rendu l'identification de certaines espèces difficile.

Conclusions

Les abcès cornéens sous LC sont des affections graves et potentiellement cécitantes dont le pronostic visuel reste réservé. Les prélèvements microbiologiques permettent dans certains cas d'identifier l'agent pathogène et d'adapter le traitement. Le principal enjeu reste donc de poser un diagnostic positif et étiologique précoce, afin d'améliorer le pronostic de cette pathologie

Références

1. Bourcier T, Thomas F, Borderie V, Chaumeil C, Laroche L. Bacterial keratitis: predisposing factors, clinical and microbiological review of 300 cases. Br J Ophthalmol. 2003;87(7):834–8.
2. Schaefer F, Bruttin O, Zografos L, Guex-Crosier Y. Bacterial keratitis: a prospective clinical and microbiological study. Br J Ophthalmol. 2001;1;85(7):842–7.
3. Masson E. Kératites bactériennes. EM-Consulte [En ligne]. 2008. [29 juillet 2019], 2(3) : [42]. Disponible à l'URL: https://www.em-consulte.com/article/64100/keratites-bacteriennes 4. Chaumeil CH, Malet F. Complications infectieuses. In Les lentilles de contact. Rapport de la Société française d'ophtalmologie. Paris: Ed Masson; 2009. p. 873-932.
5. Ben Haj Said O. Les kératites mycosiques : Modalités de prise en charge et facteurs pronostiques [Thèse]. Médecine: Tunis; 2018. 138p.
6. Agla EK, Cornet M, Pierre Khan V. Kératites stromales amibiennes : épidémiologie et facteurs pronostiques. J Fr Ophtalmol. 2005;28 :933-8.
7. Hachicha F. Aspects cliniques, thérapeutiques et pronostics des abcès cornéens : à propos de 123 cas [Thèse]. Médecine: Tunis;2012.130p.
8. Inoue N, Toshida H, Mamada N. Contact lens-induced infectious keratitis in Japan. Eye & Contact Lens. 2007;33 :65-9.
9. Kanai A, Ikawa S. Corneal infection resulting from contact lens wear in Japan. J Jnp Contact Len Soc. 1998;40 :1-6.
10. Kerautret J, Raobela L, Colin J. Kératites bactériennes sévères : étude rétrospective clinique et microbiologique. J Fr Ophtalmol. 2006;29 :883-8.
11. Keay L, Stapleton F, Schein O. Epidemiology of contactlens related inflammation and microbial keratitis : a 20 year perspective. Eye & Contact Lens. 2006;33 :346-53.
12. Chapard J, Ziadi M, Bron A. Use of penetrating keratoplasty in acute bacterial keratitis. Br J Ophthalmol. 1986;70:502-6.
13. Steinert RF. Current therapy for bacterial keratitis and bacterial conjunctivitis. Am J Ophthalmol. 1991;112(4):10S-14S.
14. Tuft SJ, Matheson M. In vitro antibiotic resistance in bacterial keratitis in London. Br J Ophthalmol. 2000;84(7):687-91.
15. Limaiem R. Les abcès graves de la cornée : à propos de 100 cas [Thèse]. Médecine : Tunis;2005. 215p.
16. Pryor JG, Apt L, Leopold IH. Intraocular penetration of vancomycin. Arch Ophthalmol Chic Ill 1960. 1962;67:608-11.
17. Sonnenmoser F. Prise en charge des kératites infectieuses sévères : étude rétrospective des cas hospitalisés au CHU de Montpellier en 2006 et 2007 et proposition d'une nouvelle procédure de prélèvement à visée diagnostique [Thèse]. Médecine : Montpellier ; 2008.123p.
18. Lomholt JA, Møller JK, Ehlers N. Prolonged persistence on the ocular surface of fortified gentamicin ointment as compared to fortified gentamicin eye drops. Acta Ophthalmol Scand. 2000;78(1):34-6.
19. Adenis JP, Denis F, Bron A, Colin J, Franco JL, Mounier M. Infections et inflammations du segment antérieur de l'oeil. Paris : Editions médicales Merck Sharp et Dohme-Chibret, 1989 :610.
20. Robert PY, Tassy A. Biodisponibilité des antibiotiques. J Fr Ophtalmol. 2000;23: 510-3.
21. Guyomarch J, N'Guyen D, Beral L.Kératites infectieuses et lentilles cosmétiques : étude rétrospective de cinq cas .J Fr Ophtalmol. 2010;258-62.
22. Suwan-Apichon, Reyes JM, Herretes S, Vedula SS, Chuck RS. Topical corticosteroids as adjunctive therapy for bacterial keratitis. Cochrane Database Syst Rev. 2007:CD005430.
23. Benhmidoune L, Bensemlali A, Bouazza M, Karami R, Mansouri HE, Belhadji ME, et al. Abcès de cornée sur port de lentilles de contact : aspects cliniques, microbiologiques et thérapeutiques. Jr Fr Ophtal. 2013;36:594-9.
24. Harachi S. Les abcès de cornée chez les porteurs de lentilles de contact (à propos de 33 cas) [Thèse]. Médecine: Rabat;2013. 273p.

ARTICLE ORIGINAL

Approche chirurgicale des ésotropies concomitantes : Chirurgie Classique versus Chirurgie Classique et fil de Cüppers

Zeineb Kallel[1,*], Racem Choura[2], Jihène Sayadi[1], Hsouna Zgolli[1] , Becem Obay[1], Manel Mekni[1], Haithem Rayhane[1], Olfa Fekih[1], Imen Zghal[1], Ines Malek[1], Leila Nacef[1]

[1] Service A, Institut Hédi Rais d'Ophtalmologie de Tunis, Faculté de Médecine de Tunis, Université de Tunis El Manar, Tunis, Tunisie
[2] Service B, Institut Hédi Rais d'Ophtalmologie de Tunis, Faculté de Médecine de Tunis, Université de Tunis El Manar, Tunis, Tunisie

Mots-clés
Orbite, phtyse, kératectomie lamellaire, recouvrement conjonctival.

Résumé

Introduction. La chirurgie classique par recul du muscle droit medial et plicature du muscle droit latéral est la technique plus pratiquée dans le strabisme convergent. Cependant, elle serait souvent associée à un risque de sous ou de sur-correction. La fadénopération a prouvé son efficacité dans les ésotropies incomitantes mais son rôle dans les formes concomitantes est toujours un sujet de controverse. Notre but était de comparer les résultats post opératoires en terme de succès à court et à moyen terme, en fonction de la technique chirurgicale adoptée.
Méthodes. Nous avons réalisé une étude retrospective, analytique et comparative incluant 100 patients qui ont été opérés d'ésotropie concomitante. Cinquante cas ont été inclus respectivement dans le groupe Cuppers (Cu) et le groupe chirurgie classique (CC). Les angles pré et post opératoire ont été mesurés aux prismes. Chaque groupe a été divisé en 2 sous-groupes homogènes en selon la valeur de l'angle préopératoire. L'angle post opératoire a été évalué à 3, 12 et 18 mois de suivi. Le succès chirurgical a été défini par un angle post opératoire ≤10 Dp.
Résultats. Dans le groupe Cu, le succès opératoire a été noté chez 32/50 (64%) des patients à 18 mois. La moyenne de l'angle post opératoire était de 9,54±8,98 Dp à 3 mois, 7,44±9,33 Dp à 12 mois et 4,39±11,11 Dp à 18 mois. . Dans le groupe CC, 18/50 (36%) des patients ont eu des résultats satisfaisant à 18 mois post opératoires. La moyenne de l'angle de déviation post opératoire était de 12,02±11,47 Dp, 11,61±15,75 Dp et 11,63± 17,27 Dp à 3, 12 et 18 mois respectivement avec 62,5% de stabilité à 18 mois avec une différence statistiquement significative à 3 mois (p=0,035), à 12 mois (p=0,046) et à 18 mois (p=0,041) dans les angles modérés.
Conclusion. La chirurgie par fils de Cuppers associée à la chirurgie classique serait associée à un meilleur taux de succès opératoire à court et à moyen terme dans les ésotropies concomitantes avec un angle de deviation préopératoire modéré.

Introduction

L'ésotropie est définie par la déviation axiale du globe oculaire en dedans. Ce déséquilibre du système oculomoteur peut être responsable d'une altération de la vision binoculaire, perturbant ainsi la correspondance sensorielle[1]. Un strabisme convergent est dit concomitant lorsque le déséquilibre oculomoteur est dépourvu de limitation motrice, c'est à dire qu'il ne comporte aucune restriction des ductions monoculaires, malgré sa variabilité, et est souvent associé à un désordre sensoriel plus ou moins profond [2]. La place de la myopexie postérieure ou la chirurgie par fils de cuppers dans les strabismes convergents incomitants a été prouvée et a fait l'unanimité des auteurs [3]. Dans ce cas, elle est fréquemment associée à une chirurgie conventionnelle basée sur l'angle minimum de loin pour corriger la part anatomique du strabisme [4]. La chirurgie classique sur les muscles antagonistes : recul du droit médial, résection ou plicature du droit latéral, ou sur les muscles agonistes : double recul des droits médiaux, représente le gold standard dans les strabismes concomitants [5] Rares sont les études qui se sont intéressées à l'intérêt de la fadenopération dans les ésotropies concomitantes [6]. Ainsi, nous avons réalisé une étude longitudinale rétrospective comparative au service "A" d'ophtalmologie de l'Institut Hédi Raies de Tunis ayant pour objectifs de comparer les résultats post opératoires des deux techniques chirurgicales dans les ésotropies concomitantes sur le plan moteur : Fadenopération associée à un recul-plicature versus chirurgie conventionnelle.

Méthodes

Nous avons mené une étude monocentrique longitudinale rétrospective et comparative. Elle a concerné 100 cas d'ésotropies concomitantes suivies puis opérées au service A d'Ophtalmologie de l'Institut Hédi Raies de Tunis entre janvier 2017 et janvier 2020 avec un suivi post opératoire minimal de 18 mois. L'ésotropie concomitante étant définie par une différence entre l'angle avec correction de loin et de près ≤ 15Dp. Nous n'avons pas inclus dans notre travail : Les strabismes convergents incomitants qu'ils soient accommodatifs purs ou partiellement accommodatifs, les ésotropies concomitantes d'origine musculaire, orbitaire ou proprioceptive et les patients préalablement opérés pour une autre pathologie oculaire (segment antérieur / ou postérieur).Nous avons exclu de cette étude les patients opérés dont le suivi post opératoire était inférieur à 18 mois et les dossiers incomplets.

*Auteur correspondant :
Zeineb Kallel
Email: Zeineb.kallel611@gmail.com
Service d'Ophtalmologie, CHU Farhat Hached, Sousse (Tunisie)
Université de Sousse, Faculté de Médecine de Sousse, 4000, Sousse, Tunisie

Pour tous les patients, une réfraction objective sous cycloplégie a été pratiquée. La procédure consistait en l'instillation d'une goutte de chlorhydrate de cyclopentolate concentré à 0.5% (skiacol, cyclocol) dans les deux yeux à 5 minutes d'intervalle, soit à T0, T5 et T10.
Tous les patients ont bénéficié d'une cure d'amblyopie avant la chirurgie. Nous avons exigé au minimum un bilan orthoptique pré opératoire dont le plus récent remontait au maximum à 1 mois avant chirurgie. Tous les bilans orthoptiques préopératoires ont été réalisés par le même orthoptiste.
L'angle de déviation de loin (l'angle minimum de loin) était mesuré aux prismes avec test d'occlusion prismatique simultanée. Lorsque la vision de l'œil dévié est trop faible pour que cet œil puisse prendre la fixation, nous avons eu recours à la méthode du prisme de Krimsky. L'angle cible ou l'angle de base correspondait à l'angle mesuré en vision de loin, avec la correction optique totale, sous dissociation de la vision binoculaire : c'est celui que la chirurgie conventionnelle vise à corriger. Les patients sélectionnés ont été divisés en deux groupes selon la technique chirurgicale adoptée:
Groupe Cu : 50 patients opérés par une chirurgie monoculaire de recul du muscle droit médial-plicature du muscle droit latéral associée à une fadenopération (chirurgie de Cüppers) sur le muscle droit médial.
Groupe CC : 50 patients opérés par une chirurgie monoculaire classique de recul du droit médial-plicature du droit latéral isolée. Par ailleurs, nous avons individualisé dans chaque groupe deux sous-groupes en fonction de la valeur de l'angle de déviation de loin préopératoire avec correction :
Angle modéré s'il est inférieur ou égal à 25 Dp
Angle important s'il est supérieur à 25 Dp
Toutes les opérations ont été réalisées sous anesthésie générale après curarisation profonde. Tous les patients ont été opérés par le même chirurgien. Le geste chirurgical a été décidé en fonction des données du bilan préopératoire. Il a été modifié selon l'expérience du chirurgien et les données peropératoires principalement le signe de l'anesthésie générale et les résultats du test d'élongation musculaire. La chirurgie conventionnelle consistait en un recul du droit médial associée à une plicature du droit latéral. La fadénopération était appliquée selon la technique de l'ancrage marginal consistant à fixer le muscle sur les tiers latéraux de celui ci. Le fil utilisé était un éthilon® 5:0 non résorbable. La distance de la myopexie était de 12 mm en arrière de l'insertion primitive et le point de l'amarrage scléral était repéré à l'aide d'une réglette de Cüppers. Le fil 5/0 non résorbable passait dans la sclère, successivement d'un côté, puis de l'autre, à partir de la marque en direction du muscle et perpendiculairement à lui, sur une longueur d'environ 3 à 4 mm, le bord du muscle étant soulevé à l'aide d'un petit crochet droit. Lorsqu'un recul était associé à la myopexie, les fils de celle-ci n'étaient passés dans le muscle et noués qu'une fois le recul effectué. Tous les patients ont été évalués à J1 post opératoire. Tous les patients étaient contrôlés à 3 mois post opératoires puis tous les 6 mois pendant 2 ans puis tous les ans. Un bilan orthoptique a été demandé à 3, 12 et 18 mois post opératoires puis tous les ans.
Nous avons défini le succès chirurgical comme étant un angle résiduel de loin entre +10 et -10 Dp avec correction optique totale. Par convention les valeurs positives soulignaient une ésotropie et les valeurs négatives une exotropie.Nous avons considéré un échec chirurgical toute déviation horizontale de loin en position primaire > 10 DP, que ce soit une ésotropie résiduelle (sous correction) ou une exotropie consécutive précoce (sur correction).
Un angle résiduel de loin supérieur 20 dioptries (dans le sens de l'exodéviation ou l'ésodeviation) constituait une indication à une reprise chirurgicale. Les données ont été saisies et analysées au moyen du logiciel SPSS version 23.0; Pour les variables quantitatives, nous avons calculé les moyennes, les médianes et les écarts-types et nous avons déterminé les quartiles et les valeurs extrêmes; La comparaison de deux moyennes sur séries indépendantes a été effectuée au moyen du test t de Student pour les séries indé pendantes, et par le test non paramétrique de Mann et Whitney au cas où les conditions d'application ne sont pas satisfaisantes. Pour étudier la corrélation entre deux variables qualitatives, nous avons fait une analyse par régression logistique moyennant une analyse univariée puis multivariée basée sur le test de chi-deux de Pearson. Dans tous les tests statistiques, le seuil de signification a été fixé à 0,05.

Résultats

La population pédiatrique (âge inférieur à 16 ans) était majoritaire dans les deux groupes avec 43 enfants dans le groupe Cu (86%) contre 44 enfants dans le groupe CC (88%) (p=0,670).
L'âge moyen de la chirurgie pédiatrique était comparable dans les deux groupes. Il était de 8,92±3,20 ans dans le groupe Cu et de 8,61±3,52ans dans le groupe CC variant de 5 à 17 ans dans les deux groupes (p=0,830). L'angle moyen de déviation aux prismes avec COT de loin était de 30,29±9,4Dp et variait de 10 à 49 Dp dans tout l'échantillon. Dans le groupe Cu, il était de 28,2±9,76Dp (de 15 à 49 Dp). Cette moyenne d'angle était statistiquement significative par rapport au groupe CC dont la valeur était de 32,73 Dp ± 8,24 (de 18 à 45 Dp) (p=0,014). Cette différence significative entre les moyennes a impliqué la division des groupes en deux sous-groupes homogènes selon un angle de déviation de loin préopératoire considéré comme important s'il était supérieur à 25 Dp et modéré s'il était inférieur ou égal à 25 Dp. La répartition des angles en deux sous-groupes (angle important et angle modéré) nous a permis d'avoir quatre échantillons comparables (p=0,144). Les caractéristiques préopératoires de la population sont résumées dans le **tableau I.** Sur les 100 patients inclus dans notre série, 62 patients avaient des reflets cornéens (RC) centrés sous AG en pré opératoire (62%), tandis que 35 reflets étaient décentrés en nasal (35%) et trois reflets décentrés en temporal (3%). Le signe de l'AG et la position des yeux en fin d'intervention étaient statistiquement comparables entre les deux groupes (P=0,230 et p=0,438 respectivement). A 3 mois postopératoires, dans le groupe Cu, la moyenne d'angle était de 9,54±8,98 Dp contre 12,02±11,4 Dp dans le groupe CC (p=0,254). Le taux de succès global était égal à 51% dans les deux groupes (64% dans le groupe Cu vs 40% dans le groupe CC). Pour les angles modérés, une différence statistiquement significative entre les deux groupes a été objectivée (p=0,035). A 12 mois post opératoires, dans le groupe Cu, la moyenne d'angle était de 7,44 ± 9,33 Dp contre 11,61±15,77 Dp dans le groupe CC (p=0,133). Un succès opératoire a été obtenu dans 56% des cas dans les deux groupes : 68% dans le groupe Cu et 44% dans le groupe CC. Cette différence était statistiquement significative si l'angle chirurgical initial était modéré (p=0,046). A 18 mois post opératoires, dans le groupe Cu, la moyenne d'angle était de 4,39±11,11 Dp contre 11,63±17,27 Dp dans le groupe CC (p=0,018). Le taux de succès était égal à 50% dans les deux groupes (64% dans le groupe Cu vs 36% dans le groupe CC) (p=0.08). La différence entre les deux groupes était statistiquement significative si l'angle chirurgical initial était modéré (p=0,041). L'évolution de la valeur angulaire dans les deux groupes est r présentée par les **Figures 1 et 2.**
Pour les exotropies consécutives, trois cas ont été notés dans le groupe CC, deux avec un angle initial de déviation de loin important et un seul avec un angle de déviation de loin modéré. Trois cas ont été également notés dans le groupe Cu avec la même répartition. Le récapitulatif des données post opératoires est représenté dans le **tableau II**. Dans notre étude, l'angle de déviation initial était associé à un meilleur résultat moteur à 18 mois post opératoires par fil de Cuppers si l'angle de départ était inférieur à 25 Dp (p=0.047). Par contre la valeur de cet angle, quel que soit son ordre de grandeur, ne prédit pas la réussite d'une chirurgie conventionnelle à moyen terme (p= 0,434). Par ailleurs, le succès post opératoire était indépendant l'âge opératoire, de l'équivalent sphérique préopératoire et de la profondeur de l'amblyopie. .

Tableau I. Récapitulatif des données préopératoires.

Patients (n=50)	n (%) ou moyenne (min-max)
Enfants	43 (86%)
Sexe masculin	21 (42%)
Age d'apparition du strabisme (en mois)	25,54 ± 20,5 (1 à 72)
Esotropie précoce congénitale	15 (30%)
Esotropie précoce différée	18 (36%)
Esotropie tardive	17(34%)
Antécédent de prématurité (<37SA)	-
Antécédent de consanguinité	1 (2%)
Antécédent d'amblyopie rééduquée	22 (46%)
Antécédents familiaux de strabisme	10 (20%)
Âge à la première consultation (années)	6,14 ± 3,45 (de 1 à 14 ans).
Âge opératoire (années)	8,92 ± 3,20 (de 5 à 17 ans).
Deviation (constante/intermittante)	18 (32%) / 32 (64%)
Traitement par toxine botulique	1
Acuité visuelle logMAR OD	0.075 (0.45-0)
Acuité visuelle logMAR OG	0.1 (1-0)
Déviation horizontale pré-opératoire de loin (en D)	28,2 ± 9,76 (de 15 à 49)
Angle modéré/important	28 (54%)% / 22 (44%)
Déviation horizontale pré-opératoire de près (en D)	34,76 ± 9,86 (de 25 à 53 dp)
Incomitance loin/près ≥ 15 D	26 (32%)
Equivalent sphérique OD (D)	+ 2,38 (-1,50 à +11,5)
Equivalent sphérique OG (D)	+ 2,34 (-1,50 à +12).
Amétropie	50 (100%)
Hypermétropie (<4D)	45 (90%)
Hypermétropie forte (≥ 4D)	4 (8%)
Myopie (< 6D)	0
Anisométropie > 1D	3 (6%)
Hypertropie associée	14 (28%)
Vision stéréoscopique (positive/négative)	8/14 (12% / 28%)

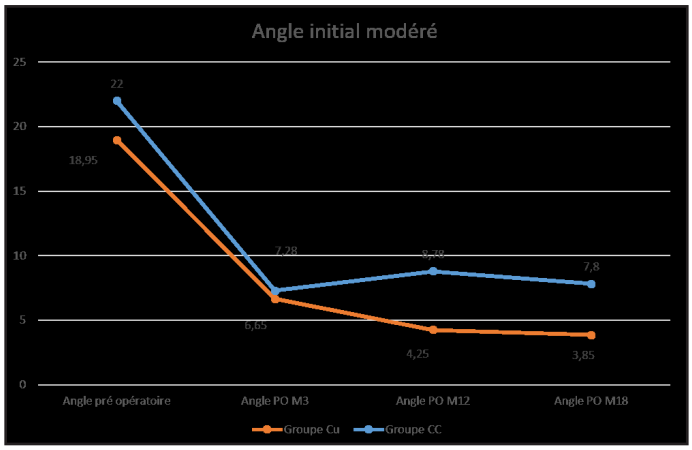

Figure 1. Evolution de la moyenne d'angle post opératoire (PO) au cours du suivi pour les angles de déviation initiaux modérés (P= 0,810)

Discussion

Toutes les pathologies organiques oculaires peuvent provoquer un strabisme si elles se prolongent dans le temps. Chez l'enfant, la tendance est de virer vers la position de repos qui est l'ésophorie [7]. Cette partie tonique de l'éso déviation semble diminuer avec le temps et cette réduction pourrait être responsable de l'exo déviation de certaines ésotropies opérées [8]. Dans la seule étude européenne (ELISS) comparant les résultats de la chirurgie précoce et tardive dans l'ésotropie infantile, environ 20% des cas d'ésotropie ont disparu spontanément avant l'âge de 3 ans [9]. La réduction de l'ésotropie sous AG a suscité l'intérêt des chirurgiens strabologues. Il semblerait évident que deux cas de strabisme qui sont identiques à l'examen du cover test à l'état d'éveil mais qui diffèrent totalement sous AG devraient avoir une physiopathologie différente et par conséquent une stratégie chirurgicale différente. Apt et Isenberg [10] et Romano et Gabriel [11] ont proposé une formule pour adapter la quantité de recul ou de résection du droit médial en fonction de cette incomitance veille-AG et ce indépendamment de l'incomitance loin-prés. Les résultats postopératoires immédiats étaient très satisfaisants. D'autres auteurs insistent sur l'importance de traiter cette part innervationnelle en faisant appel à la fadenopération en plus de la technique d'affaiblissement/ renforcement, mais toujours fonction de l'angle de déviation mesuré dans les heures d'éveil [3,12]. D'autre part, en plus de son rôle sur le tonus d'innervation et la part accomodative, la fadenoperation produit une restriction mécanique à l'adduction qui pourrait expliquer son rôle sur la part tonique [13][14]. Le but de la chirurgie des strabismes concomitants, partiellement accommodatifs, est de corriger l'angle résiduel de loin qui ne disparait pas avec COT [15]. Dans la chirurgie classique, le recul moyen est donc basé sur la valeur de l'angle de déviation de loin avec COT [16]. Le recul isolé d'un muscle droit médial, préféré dans les petites déviations, donnerait des résultats incertains entre autres en raison d'un risque hypothétique de relâchement musculaire[17]. Selon Wang et al[18] et Magdalene et al [19] une chirurgie unilatérale serait corrélée au succès uniquement dans les ésotropies avec un angle petit ou moyen. Dans l'étude 'Prism Adaptation Study' incluant 286 patients avec esotropie acquise, les auteurs ont rapporté que 60 à 70% des patients qui ont été traités par une chirurgie classique par recul isolé du droit médial ont eu un angle de déviation résiduel supérieur à 8 Dp à une année post opératoire. Le taux de succés était uniquement de 30 à 40% [20]. L'angle minimum de loin devrait être traité par une chirurgie conventionnelle de recul du droit médial et de plicature du droit latéral [11,12].Cependant, cette technique conventionnelle serait associée à un taux élevé de sous correction [20],[21][22]-[23]. Une étude récente a été menée sur 82 patients présentant ésotropie précoce congénitale avec une moyenne d'angle préopératoire de 32,5 Dp et opérés par une chirurgie monoculaire bi-musculaire. Au bout de 10 ans, le taux de succés défini par un alignement de ±10Δ était éstimé à 40%. Parmi ceux qui n'étaient pas dans cet intervalle, 37 patients ont été réopérés dont 84% pour ésotropie résiduelle supérieure à 15Dp[24]. La chirurgie par fil de Cuppers a été largement utilisée dans les ésotropies avec excés de convergence et d'accommodation [25]. Dans le but d'optimiser les résultats de la myopexie postérieure, il était intéressant d'y associer une technique d'affaiblissement conventionnelle[27]. Par contre, la contribution de la fadénopération dans les ésotropies concomitantes est toujours mal élucidée. Rares sont les études qui se sont intéressées au rôle de la fadénopération dans cette situation et les résultats d'une chirurgie classique associée à une myopexie rétroéquatoriale restent toujours controversés[6]. Sur 24 cas d'ésotropie concomitante, le succès chirurgical a atteint 80% chez les patients opérés par chirurgie

Tableau II. **Récapitulatifs des résultats moteurs au cours du suivi dans les deux groupes.**

Donnés post opératoires			Groupe Cu n(%)	Groupe CC n(%)	Total (n)	P
M3	Succès	Angle initial modéré	17 (34%)	5.7	54.3	21.7
		angle initial important	14 (28%)	2.9	12.5	39.7
	Hypocorrection		19 (38%)	8.6	-	1.67
	Exotropie consécutive		0			
M12	Succès	Angle initial modéré	20 (40%)	8 (16%)	28	0,046
		Angle initial important	14 (28%)	14 (38%)	28	0.143
	Hypocorrection		15 (30%)	25 (50%)	40	0.331
	Exotropie consécutive		1(2%)	3 (6%)	4	0,056
M18	Succès	Angle initial modéré	18 (36%)	7 (14%)	25	0,041
		Angle initial important	14 (28%)	29 (44%)	25	0,115
	Hypocorrection		15 (30%)	29 (58%)	44	0,029
	Exotropie consécutive		3 (6%)	3 (6%)	6	-

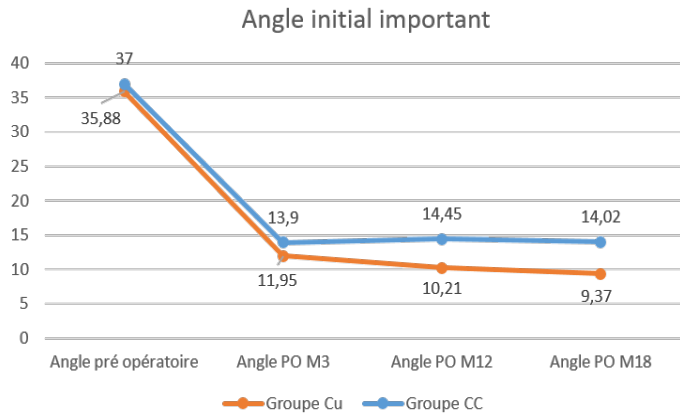

Figure 2. **Evolution de la moyenne d'angle post opératoire (PO) au cours du suivi pour les angles de déviation initiaux importants (P= 0,799)**

gie conventionnelle associée à un fil de cuppers (10 cas) contre 74% chez les patients opérés par chirurgie conventionnelle (14 cas) sans différence statistiquement significative entre les deux groupes (p=0,45) [28]. Ces résultats ont conclu que chez les patients atteints d'ésotropie partiellement accomadative et concomitantes (différence entre l'angle de loin et de prés inférieure à 20 Dp), la valeur ajoutée de la myopexie postérieure était minime, un recul isolé étant plus facile et plus rapide à effectuer [28]. Dans notre série, quand l'angle de déviation initial était inférieur à 25 Dp le taux de succès opératoire était de 68% à 6 mois et de 73% à 18 mois dans le groupe Cu. Il était de 33% à 6 mois et 47% à 18 mois dans le groupe CC. La différence entre les deux groupes était statistiquement significative (p=0.035, et p= 0.041 à 6 et à 18 mois respectivement). Nos résultats rejoignent ceux retrouvés dans les précendentes études et plaident en faveur de la chirurgie par fils de cuppers dans les strabismes concomitants en particulier pour les angles de déviation préopératoire inférieur à 25 Dp. ces résultats n'ont pas été confirmés pour les angles supérieures à 25 Dp (p= 0,412 à 6 mois et p=0.115 à 18 mois). Ainsi, bien que la technique de myopexie postérieure soit plus laborieuse et nécessiterait un temps opératoire plus long, elle permetterait un meilleur alignement moteur chez ces patients.

gie conventionnelle associée à un fil de cuppers (10 cas) contre 74% chez les patients opérés par chirurgie conventionnelle (14 cas) sans différence statistiquement significative entre les deux groupes (p=0,45) [28]. Ces résultats ont conclu que chez les patients atteints d'ésotropie partiellement accomadative et concomitantes (différence entre l'angle de loin et de prés inférieure à 20 Dp), la valeur ajoutée de la myopexie postérieure était minime, un recul isolé étant plus facile et plus rapide à effectuer [28]. Dans notre série, quand l'angle de déviation initial était inférieur à 25 Dp le taux de succès opératoire était de 68% à 6 mois et de 73% à 18 mois dans le groupe Cu. Il était de 33% à 6 mois et 47% à 18 mois dans le groupe CC. La différence entre les deux groupes était statistiquement significative (p=0.035, et p= 0.041 à 6 et à 18 mois respectivement). Nos résultats rejoignent ceux retrouvés dans les précendentes études et plaident en faveur de la chirurgie par fils de cuppers dans les strabismes concomitants en particulier pour les angles de déviation préopératoire inférieur à 25 Dp. ces résultats n'ont pas été confirmés pour les angles supérieures à 25 Dp (p= 0,412 à 6 mois et p=0.115 à 18 mois). Ainsi, bien que la technique de myopexie postérieure soit plus laborieuse et nécessiterait un temps opératoire plus long, elle permetterait un meilleur alignement moteur chez ces patients.
En ce qui concerne les procédures conventionnelles, un recul majoré peut comporter un risque élevé d'exotropie consécutive [30,31]. Cette dernière se voit également dans 21 à 28% des cas après chirurgie classique de recul-résection bi-musculaire monoculaire ou encore dans les double recul du droit médial [29,30]. Néanmoins, si on prend en considération le fait que le tonus innervationnel à tendance à diminuer progressivement avec l'âge, la fadénopération exposerait à un moindre risque d'exotropie consécutive qu'une chirurgie conventionnelle [31]. Dans notre étude, nous n'avons pas démontré la supériorité de la chirurgie du fil concernant la prévention du risque de l'exotropie consécutive. En effet, au dernier recul, le taux de divergence était de 6% dans les deux groupes Enfin, Il ne faut pas confondre l'exotropie secondaire précoce avec la divergence secondaire temporaire, plus fréquente, et due à l'hystérèse et la sidération postopératoire passagères du muscle droit médial opéré de myopexie postérieure. Cette dernière régresse au fur et à mesure que le muscle retrouve son fonctionnement normal et s'avère au final bénéfique à long terme [5,9,13].

Au dernier recul, le taux global des hypocorrection dans le groupe de la CC était de (58%) réparti entre 50 % d'ésotropies résiduelles et 8% d'ésotropies récurrentes. Par contre, nous n'avons pas recensé de cas d'ésotropies récurrentes dans le groupe Cu. Ainsi, l'effet du fil renforçerait la résistance à l'adduction musculaire et exposerait donc à un moindre risque de sous correction au bout du temps. Les déviations horizontales importantes de loin lors d'une première chirurgie étaient significativement associées à une probabilité augmentée d'ésotropie résiduelle > 10 DP et à un plus grand nombre de ré intervention à une année post opératoire[32]. Dans la même optique, Trigler et al ont montré que les déviations initiales inférieures à 30 Dp étaient corrélées à un taux de re intervention moindre. D'un autre côté, plusieurs auteurs n'ont trouvé aucune corrélation entre la valeur de l'angle de déviation initial et le résultat opératoire[8,28,33] Par contre, l'angle de déviation de loin initial a prédit un meilleur résultat moteur à 18 mois post opératoire par fil de Cuppers quand l'angle de départ était inférieur à 25Dp (p=0.047). Ceci rejoint les conclusions de Spielmann qui conseille une fadenopération unilatérale en cas de variation inférieure ou égale à 12 degrés[12]. Cette constatation mérite d'être confirmée par d'autres études menées sur de plus grands effectifs. Néanmoins, ce travail constitue l'un des rares travaux qui a étudié le rôle de la myopexie rétro équatoriale dans les strabismes concomitants Les principales limites étaient son caractère rétrospectif et mono centrique, la courte durée de suivi et l'absence du bilan sensoriel dans l'évaluation pré et post opératoire.

Conclusion

La chirurgie par fils de Cuppers permettrai un meilleur succès opératoire à 3 mois et jusqu'à 18 mois post opératoire par rapport à une chirurgie conventionnelle de recul plicature dans les ésotropies concomitants particulièrement lorsque l'angle de déviation préopératoire de loin est inférieur à 25 Dp.
La chirurgie par fils de Cuppers serait mieux adaptée pour les petits angles pré opératoire. Plus l'angle de déviation initial est petit, plus le succès chirurgical serait garanti.

Références

1. Speeg-Schatz C. Classification des strabismes selon leur conséquence sur la binocularité. In: Péchereau A, Denis D, Speeg-Schatz C, dir. Strabisme: rapport 2013. Paris: Elsevier-Masson; 2013. p.139-42.
2. Mlle. ANOUNE MARIAM. LA CHIRURGIE DES STRABISMES. 2012;
3. Quere MA, Clergeau G, Fontenaille N, Pechereau A. La Fadenoperation. Techniques chirurgicales. Indications majeures et relatives. Complications et échecs. Bull Soc Ophtalmol Fr 1977;77:777—80.
4. Stärk N, Vanselow K, Stahl E, Zubcov AA. Retroequatorial myopexy combined with bimedial recession for near-distance disparity esotropia. Ophthalmologe 1999;9: 513—21.
5. Espinasse-Berrod M.A., Le strabisme de l'enfant. EMC, traité de médecine AKOS, 8-0260 ; 2009.
6. Speeg-Schatz C, Roth A. Surgical management in infantile esotropia. Expert Review of Ophthalmology 2008;3:155-64.
7. Cotter S.A. Varma R., Tarczy-Hornoch K., McKean-Cowdin R., Risk factors associated with childhood strabismus: The multi-ethnic pediatric Eye Disease and Baltimore pediatric eye disease studies,. Ophthalmology; 118: 2251- 2261, 2011.
8. Thouvenin DA, Sotiropoulos MC, Arné JL, Fournié PR. Esotropias that Totally Resolve Under General Anesthesia Treated Exclusively with Bilateral Fadenoperation. Strabismus 2008;16:131-8.
9. Simonsz HJ, Kolling GH, Unnebrink K. Final Report of the Early vs. Late Infantile Strabismus Surgery Study (ELISSS), a Controlled, Prospective, Multicenter Study. Strabismus 2005;13:169-99.
10. Apt L, Isenberg S. Eye Position of Strabismus Patients Under General Anesthesia. American Journal of Ophthalmology 1977;84:574-9.
11. Romano PE, Gabriel L, Bennett WL, Snyder BM. Stage I intraoperative adjustment of eye muscle surgery under general anesthesia: Consideration of graduated adjustment. Graefe's Arch Clin Exp Ophthalmol 1988;226:235-40.
12. Spielmann A. Les Strabismes: de l'analyse clinique à la synthèse chirurgicale. 2e éd. rev. et complétée. Paris Milan Barcelone: Masson; 1991.
13. Damanakis A, Ikonomopoulos N, Alatsaki M, Arvanitis P. Effect of Posterior Fixation Sutures on the Accommodative Element of Partially Accommodative Strabismus. Ophthalmologica 1994;208:71-6.
14. Paliaga GP, Braga M. Passive limitation of adduction after Cuppers's « Fadenoperation » on medial recti. British Journal of Ophthalmology 1989;73:633-5.
15. Von Noorden G. Binocular vision and ocular motility. 5th ed. St. Louis, MO: Mosby; 1996.
16. Parks M. Ocular Motility and Strabismus. Hagerstown, MD: Harper & Row; 1975.
17. De Bideran M., Les ésotropies. Cahiers de sensorio-motricité XXIème colloque (1996), Editeurs A&J Péchereau 2007.
18. Wang L, Nelson LB. Outcome Study of Graded Unilateral Medial Rectus Recession for Small to Moderate Angle Esotropia. J Pediatr Ophthalmol Strabismus 2011;48:20-4.
19. Israel MD, Deka A. Unilateral medial rectus recession for moderate angle esotropia. Journal of American Association for Pediatric Ophthalmology and Strabismus 2007;11:92.
20. Prism Adaptation Study Research Group. Efficacy of prism adaptation in the surgical.
21. Wright KW, Bruce-Lyle L. Augmented surgery for esotropia with high hypermetropia. J Pediatr Ophthalmol Strabismus 1993;30:167-70.
22. Repka MX, Connett JE, Scott WE. The one-year surgical outcome after prism adaptation for the management of acquired esotropia. Ophthalmology 1996;103:922-8.
23. Mims JL, 3rd, Treff G, Wood RC: Variability of strabismus surgery for acquired esotropia. Arch Ophthalmol l986;104:1780-82.
24. LE LAN épouse DIOT Mario. Efficacité à long terme de la chirurgie monoculaire bi-musculaire dans une population de 82 enfants présentant une ésotropie précoce. 2020;
25. Akar S, Gokyigit B, Sayin N, Demirok A, Yilmaz OF. Medial rectus Faden operations with or without recession for partially accommodative esotropia associated with a high accommodative convergence to accommodation ratio. Br J Ophthalmol 2013;97:83—7.
26. Gharabaghi D, Zanjani LK. Comparison of results of medial rectus using augmentation, Faden procedure, and slanted recession in treatment of high accommodative convergence/ accommodation ratio esotropia. J Pediatr Ophthalmol Strabismus 2006; 43:91-94.
27. Klainguti G, Chamero J, Dealler M. Résultats angulaires à court et moyen terme de la myopexie rétroéquatoriale de Cüppers, avec ou sans adjonction d'une technique d'affaiblissement conventionnelle. Klin Monatsbl Augenheilkd 1991;198:382-5.
28. Al-Hayouti H, Awadein A, Gawdat G, Elhilali H. Augmented medial rectus muscle recession versus medial rectus recession with posterior scleral fixation in partially accommodative esotropia: a randomized clinical trial. Journal of American Association for Pediatric Ophthalmology and Strabismus 2020;24:274.e1-274.e7.
29. Leon BG de, Demer JL. Consecutive exotropia: why does it

happen, and can medial rectus advancement correct it? Journal of American Association for Pediatric Ophthalmology and Strabismus 2014;18:554-8.
30. Ganesh A, Pirouznia S, Ganguly SS, Fagerholm P, Lithander J. Consecutive exotropia after surgical treatment of childhood esotropia: a 40-year follow-up study. Acta Ophthalmologica 2011;89:691-5.
31. Clark RA, Isenberg SJ, Rosenbaum AL, Demer JL. Posterior fixation sutures: a revised mechanical explanation for the fadenoperation based on rectus extraocular muscle pulleys. American Journal of Ophthalmology 1999;128:702-14.
32. Wan MJ, Chiu H, Shah AS, Hunter DG. Long-term Surgical Outcomes for Large-angle Infantile Esotropia. American Journal of Ophthalmology 2018;189:155-9.
33. Fremont F, Thouvenin D. Bilateral combined resection-recession of the same rectus muscle versus Fadenoperation for treatment of purely tonic esotropias. European Journal of Ophthalmology 2021;112067212110080.

ARTICLE ORIGINAL

Valeur prédictive du score de traumatisme oculaire en présence de cataracte post traumatique

Predictive value of ocular trauma score in post-traumatic cataract

Olfa Fekih, Rym Saidani, Hsouna Zgolli, Sonya Mabrouk, Imen Zghal, Leila Nacef
Service A, Institut Hédi Rais d'Ophtalmologie de Tunis, Faculté de Médecine de Tunis, Université de Tunis El Manar, Tunis, Tunisie

Mots-clés
Cataracte, lésions oculaires, adulte, score de traumatisme oculaire (OTS).

Résumé

Objectif. Analyser la valeur prédictive du score de traumatisme oculaire (OTS) en cas de cataracte traumatique associée aux traumatismes oculaires chez l'adulte.
Méthodes. Nous avons mené une étude rétrospective de 90 patients atteints de cataracte post traumatique dont l'âge était strictement supérieur à 16 ans entre 2010 et 2018. Les acuités visuelles finales ont été prédites à l'aide de l'OTS puis comparées aux résultats réels afin de déterminer les nouveaux paramètres à inclure au nouveau score, grâce à la méthode d'analyse des correspondances multiples (ACM).
Résultats. Le traumatisme était à globe ouvert dans 63,3% et contusif dans 35,6%. L'acuité visuelle initiale était réduite à une perception lumineuse positive chez 76% des cas. La cataracte était blanche totale dans 30%, subtotale dans 17,8%, subluxée dans 10% et luxée dans 8,9% des cas. Une atteinte du segment antérieur était notée dans 75,7% des cas et postérieur dans 16,5% des cas. L'atteinte cornéenne (41,3%) suivie de l'atteinte de la chambre antérieure (21,3%) et irienne (18,7%) étaient les principales lésions notées. L'acuité visuelle finale s'est améliorée dans 58% des cas, elle est restée stable dans 29% des cas et s'est aggravée dans 13% des cas.
En calculant le score OTS, quarante-quatre patients (49%) avaient un score à 2, quarante-deux patients (46.6%) avaient un score à 3 et quatre patients (4,4%) avaient un score à 4. Nous avons trouvé une discordance manifeste entre l'acuité visuelle finale prédite par l'OTS et les acuités visuelles réelles de nos patients. L'ACM a prouvé que l'OTS doit tenir compte aussi des paramètres suivants : le délai de consultation, l'atteinte cornéenne, le type de traumatisme, l'état de la capsule antérieure et l'état de la chambre antérieure.

Conclusion. L'OTS doit être révisé pour prédire le résultat visuel final dans les cas de traumatisme oculaire associée à une cataracte post traumatique chez l'adulte.

Keywords
Cataract, ocular injury, adult, ocular trauma score (OTS).

Abstract

Purpose. To analyze the predictive value of the Ocular Trauma Score (OTS) for adult traumatic cataracts associated with ocular trauma
Methods. We conducted a retrospective study of 90 patients with traumatic cataracts whose age was strictly over 16 years, between 2010 and 2018.
The final visual acuities were predicted using OTS and then compared to the actual results to determine the new parameters to be included in the new score using the multiple correspondence analysis (ACM) methods.
Results. The trauma was an open globe in 63.3% and contusive in 35.6%. Initial visual acuity was reduced to positive light perception in 76% of cases. The cataract was total white in 30%, subtotal in 17.8%, subluxed in 10%, and dislocated in 8.9% of cases. Anterior segment involvement was noted in 75.7% of cases and posterior in 16.5% of cases. Corneal damage (41.3%) followed by anterior chamber damage (21.3%) and iris damage (18.7%) were the main lesions noted. Final visual acuity improved in 58% of cases, remained stable in 29% of cases, and worsened in 13% of cases. When calculating the OTS score, forty-four patients (49%) had a score of 2, forty-two patients (46.6%) had a score of 3, and four patients (4.4%) had a score of 4. We found a clear discordance between the final visual acuity predicted by the OTS and the actual visual acuity of our patients. The ACM proved that OTS should also take into account the following parameters: time to consultation, corneal damage, type of trauma, anterior capsule status, and anterior chamber status..

Conclusion. The OTS should be reviewed to predict the final visual outcome in cases of ocular trauma associated with traumatic cataracts in adults

Introduction

La cataracte post traumatique constitue un accident grave d'autant plus qu'elle touche des sujets jeunes avec un important retentissement socio professionnel. Plusieurs études incluant le score de traumatisme oculaire (OTS) ont essayé de prédire l'acuité visuelle finale en se basant sur l'examen initial [1], mais peu ont réussi à appliquer ce modèle pronostique en cas de présence de cataracte traumatique associée. Le but de notre étude est d'évaluer la valeur pronostique de l'OTS en présence de cataracte traumatique associée aux traumatismes oculaires.

Matériels et méthodes

Nous avons mené une étude rétrospective et analytique portant sur 90 patients atteints de cataracte post traumatique au sein de l'institut Hédi Rais d'ophtalmologie de Tunis, service A dont l'âge

*Auteur correspondant :
Rym Saidani
Email: drsaidanirym@gmail.com
Service A, Institut Hédi Rais d'Ophtalmologie de Tunis (Tunisie)
Faculté de Médecine de Tunis, Université de Tunis El Manar, Tunis, Tunisie.

est strictement supérieur à 16 ans entre 2010 et 2018. Nous avons inclus dans notre travail les sujets âgés de plus de 16 ans présentant une cataracte post traumatique secondaire à un traumatisme à globe fermé ou ouvert. Nous avons exclu de notre travail les patients victime de traumatisme oculaire occasionnant un éclatement du globe, les patients atteints d'une pathologie oculaire antérieure responsable d'une baisse de l'acuité visuelle et les patients dont le traitement chirurgical a été entrepris dans une autre structure hospitalière.
Ont été également éliminés de notre étude, les patients présentant un dossier médical incomplet, les cataractes secondaires à des interventions chirurgicales ou par imprégnation métallique et les patients dont le recul était inférieur à 6 mois.
Nous avons recueilli les informations à partir des dossiers des malades et les comptes rendus opératoires. Les résultats visuels ont été prédits à l'aide de l'OTS, et les prédictions ont été comparées aux résultats réels à l'aide de tests statistiques.
Pour l'analyse des données et les études statistiques, nous avons calculé les fréquences absolues (pourcentages) pour les variables qualitatives. Nous avons calculé des moyennes, des médianes et des écarts-types (déviations standards) et déterminé l'étendue (valeurs extrêmes = minimum et maximum) pour les variables quantitatives. Les comparaisons de moyennes sur séries indépendantes ont été effectuées au moyen du test F de Snedecor d'analyse de la variance paramétrique (ANOVA à un facteur). Les comparaisons de pourcentages sur séries indépendantes ont été effectuées par le test du chi-deux de Pearson. En cas de non-validité de ce test ou de comparaison de deux pourcentages, ces comparaisons ont été faites par le test exact bilatéral de Fisher. Nous avons également utilisé au cours de l'étude analytique, l'analyse des correspondances multiples (ACM). L'ACM est une méthode factorielle adaptée aux tableaux dans lesquels un ensemble d'individus (en lignes) est décrit par un ensemble de variables qualitatives (en colonnes). En ACM, on peut superposer la représentation des individus et celle des modalités. Ceci est permis par les relations de transition, présentes dans toute analyse factorielle mais qui s'expriment de façon particulièrement simple en ACM.

Résultats

Nous avons colligé 90 patients : soixante-six hommes (73%) et vingt-quatre femmes (27%). Le sex-ratio était de 2,7. L'âge moyen de nos patients était de 39,9 ans. La majorité de nos patients étaient sans antécédents généraux ni ophtalmologiques notables. Le traumatisme était à globe ouvert dans 63,3% et fermé dans 35,6%. Les accidents domestiques étaient responsables de 45,6% des cataractes post traumatiques, suivis des agressions (20%) et des accidents de travail (16,7%). L'agent vulnérant était métallique dans 32% et végétal dans 19%. Soixante-dix pour cent des patients ont consulté les urgences au cours des premières 48 heures. L'acuité visuelle initiale était réduite à une perception lumineuse positive chez 76% des patients et entre 1/10 et 4/10 chez 11% des patients. La cataracte était blanche totale dans 30% des cas et subtotale dans (17,8%). Dans 10% des cas, la cataracte était subluxée. Une luxation cristallinienne a été retrouvée chez huit patients dont six était de type postérieur et deux de type antérieur. La capsule antérieure était rompue dans 40% des cas tandis que la postérieure était rompue dans 28% des cas à l'examen initial. La cataracte était isolée dans 7,8% des cas, associée à une atteinte du segment antérieur dans 75,7% des cas et postérieur dans 16,5% des cas. L'atteinte cornéenne (41,3%) suivie de l'effraction de la chambre antérieure (21,3%) et de l'atteinte irienne (18,7%) étaient les principales lésions notées dans notre série. Un corps étranger intra-oculaire était retrouvé chez dix-huit patients dont onze au niveau du segment postérieur. Les principales complications post opératoires étaient l'hypertonie oculaire (13,3%) et l'endophtalmie (7,8%). L'évolution était bonne pour la majorité des patients (85,6%). L'acuité visuelle finale a varié entre perception lumineuse négative et 9/10. Elle était inférieure à 1/10 dans 48,8%, et supérieure ou égale à 5/10 dans 15,5%. En calculant le score OTS pour nos patients, nous avons trouvé que quarante-quatre patients (49%) avaient un score à 2, quarante-deux patients (46.6%) avaient un score à 3 et quatre patients (4,4%) avaient un score à 4.
En comparent les différentes acuités visuelles finales obtenues chez nos patients avec les acuités visuelles finales prévues selon le score OTS, nous avons trouvé une discordance manifeste au niveau de chaque sous-groupe (kappa=0,079). Le **Tableau 1** résume les principaux résultats. La discordance était encore maintenue pour n'importe quel type de cataracte (kappa< 0,6).
Nous avons utilisé la technique d'analyse des correspondances multiples (ACM) pour identifier les nouveaux paramètres à inclure au nouveau score OTS modifié et qui sont : le délai de consultation (score=0,746), l'atteinte cornéenne (score=0,523), l'acuité visuelle initiale (score=0,538), le type de traumatisme (score=0,505), l'état de la capsule antérieure (score=0,515), l'atteinte de la chambre antérieure (score=0,606) (**Tableau 2**).

Discussion

Selon les séries, une cataracte traumatique était présente dès le bilan initial dans 21 à 69,7% des cas [1,2]. Peu d'études ont analysé les facteurs pronostiques propres de la cataracte post traumatique ; en effet de nombreux auteurs ont étudié les facteurs pouvant influencer le pronostic visuel en cas de traumatisme oculaire avec ou sans cataracte traumatique associée [3,4,5]. C'est en 2002, que Kuhn et al [6] proposent un score pronostique simple relativement fiable appelé Ocular Trauma Score (OTS), incluant six paramètres les plus pertinents à évaluer dès l'examen initial. L'OTS a été développé pour fournir des informations plus précises sur le pronostic visuel. De la somme des points obtenus sont déduits le score et la catégorie OTS et par conséquent l'estimation correspondante du résultat visuel final à 6 mois du traumatisme. Ce score a été appliqué dans plusieurs situations cliniques. Mais, ce dernier ne prend pas en compte le type de traumatisme (à globe ouvert ou fermé) et la présence ou non de cataracte traumatique. Il était donc légitime d'évaluer l'impact de ces facteurs notamment la présence de cataracte traumatique comme facteur pouvant influencer ce score. En effet, en 2010, Shah et al. [7] ont montré que l'OTS était un bon outil dans l'évaluation pronostique des cataractes suite à un traumatisme à globe ouvert ou à globe fermé. Lesniak et al [8] n'ont signalé également aucune différence significative entre l'acuité visuelle à 6 semaines et l'acuité visuelle prédite par l'OTS dans les cataractes traumatiques.
Nous avons essayé d'appliquer ce modèle pronostique sur notre échantillon et en comparent les différentes acuités visuelles finales obtenues chez nos patient avec les acuités visuelles finales prévues selon le score OTS, nous avons trouvé une discordance manifeste au niveau de chaque sous-groupe (kappa = 0,079) soulevant ainsi que la présence de la cataracte traumatique influence le pronostic visuel final. Cette discordance était également maintenue pour n'importe quel type de cataracte. Nous avons alors essayé de réviser ce score OTS et d'identifier les nouveaux paramètres à inclure en plus de la présence de la cataracte traumatique et qui sont : Le délai de consultation, l'atteinte cornéenne, le type de traumatisme, l'état de la capsule antérieure et l'atteinte de la chambre antérieure. Mais, vu qu'on ne dispose pas de groupe témoin (cataracte traumatique versus absence de cataracte traumatique), ce nouveau score n'a pas pu être validé.
Néanmoins, cette ébauche de nouveau score ouvre de nouvelles perspectives pour de nouvelles études comparatives ultérieures.

Tableau I. **Correspondance acuité visuelle finale / OTS**

AV		PL-		PL+/VBLM		1/200-20/190		20/200-20/50		>20/40	
		Réelle	Prévue	Réelle	Prévue	Réelle	Prévue	Réelle	Prévue	Réelle	Prévue
OTS	2	15,9%	28%	34,1%	26%	20,5%	18%	22,7%	13%	6,8%	15%
	3	4,8%	2%	11,9%	11%	16,7%	15%	45,2%	28%	21,4%	44%
	4	0%	1%	0%	2%	0%	2%	50%	21%	50%	74%

Conclusions

Certes, les avancés chirurgicales ont permis une meilleure réhabilitation fonctionnelle, mais le pronostic reste réservé dans certains cas. Face à une cataracte traumatique, la stratégie dépendra non seulement du type anatomo-clinique de la cataracte, des techniques chirurgicales qui ne cessent d'évoluer mais surtout des lésions associées. La meilleure thérapeutique demeure sans doute préventive.

Tableau II. **Nouvelles variables selon la technique ACM**

Dimension 1		Dimension 2	
Facteur	Score	Facteur	Score
Délai de consultation	0,746	Type de traumatisme	0,505
Cornée	0,523	Etat capsule antérieure	0,515
AV initiale	0,538	Chambre antérieure	0,606

Références

1. Schmidt GW, Broman AT, Hindman HB, Grant MP. Vision survival after open globe injury predicted by classification and regression tree analysis. Ophthalmology. janv 2008;115(1):202-9.
2. Beby F, Kodjikian L, Roche O, Donate D, Kouassi N, Burillon C, et al. Perforating ocular injuries in children: a retrospective study of 57 cases. J Fr Ophtalmol. janv 2006;29(1):20-3.
3. Shah M, Shah S, Shah S, Prasad V, Parikh A. Visual recovery and predictors of visual prognosis after managing traumatic cataracts in 555 patients. Indian J Ophthalmol. juin 2011;59(3):217-22.
4. Shah M, Shah S, Khandekar R. Ocular injuries and visual status before and after their management in the tribal areas of Western India: a historical cohort study. Graefes Arch Clin Exp Ophthalmol. févr 2008;246(2):191-7.
5. Mireskandari K, Bunting H, Stephens D. Prediction of visual outcomes after open globe injury in children: a 17-year Canadian experience. J AAPOS. févr 2013;17(1):43-8.
6. Kuhn F, Morris R, Witherspoon CD, Mester V. The Birmingham Eye Trauma Terminology system. J Fr Ophtalmol. févr 2004;27(2):206-10.
7. Shah MA, Shah SM, Applewar A, Patel C, Shah S, Patel U. OcularTrauma Score: a useful predictor of visual outcome at six weeks in patients with traumatic cataract. Ophthalmology. juill 2012;119(7):1336-41.
8. Lesniak SP, Bauza A, Son JH, Zarbin MA, Langer P, Guo S, et al. Twelve-year review of pediatric traumatic open globe injuries in an urban U.S. population. J Pediatr Ophthalmol Strabismus. avr 2012;49(2):73-9.

FAITS CLINIQUES

Syndrome de Vogt-Koyanagi-Harada après vaccination COVID-19 : à propos d'un cas

Un cas rare de maladie de Coats d'apparition tardive

Rahma Saidane, Rym, Saidani, Ines Fendouli, Cyrine Lagneb, Racem Choura, Afef, Maalej, Asma Khallouli

Service d'ophtalmologie , Hôpital militaire principal d'instruction de Tunis, Tunisie

Introduction

A ce jour, la vaccination par COVID-19 est considérée comme l'approche la plus efficace et la plus prometteuse pour l'élimination de la pandémie de SRAS-CoV-2 dans le monde [1]. Bien que la causalité reste un sujet de débat, beaucoup d'effets indésirables consécutifs à la vaccination par le COVID-19 ont été rapportés notamment oculaires à type de capillaropathie et d'uvéites [2-4]. La maladie de Vogt-Koyanagi-Harada (VKH) est un trouble inflammatoire granulomateux multi systémique de cause inconnue, caractérisé par une panuvéite bilatérale associée à des manifestations auditives, neurologiques et tégumentaires [5]. Nous rapportons le cas d'une jeune patiente qui a présenté une maladie VKH aigue suite à une vaccination COVID-19 à ARN messager « Moderna : mRNA-1273 ».

Cas clinique

Il s'agit d'une femme de 34 ans, sans antécédents pathologiques notables qui a consulté pour une baisse de l'acuité visuelle bilatérale accompagnée de céphalée évoluant depuis deux jours, apparues dix jours après la première dose de vaccination COVID-19: Moderna (mRNA-1273). L'acuité visuelle était à 7/10 au niveau de l'œil droit et à 4/10 au niveau de l'œil gauche. Des fins précipités rétro cornéens en inferieur et un tyndall cellulaire à une croix au niveau de l'œil droit et à deux croix au niveau de l'œil gauche ont été notés, sans synéchies ou nodules iriens associés. L'examen du segment postérieur a montré un tyndall vitréen cellulaire à une croix au niveau des deux yeux , une hyperhémie papillaire isolée au niveau de l'œil droit (**Figure 1.A**) alors qu'au niveau de l'œil gauche, l'examen trouve un décollement exsudatif multifocal au niveau du pole postérieur et qui s'étend jusqu'au quadrant nasal avec un œdème papillaire stade 1 (**Figure 1.B**). L'angiographie à la fluorescéine a montré un retard multifocal de la perfusion choroïdienne, de multiples points hyperfluorescents « pin-ponts » et une accumulation tardive du colorant dans l'espace sous rétinien au niveau de l'œil gauche avec une hyperfluroscence papillaire bilatérale (**Figure 2**). La Swept Source Tomographie en Cohérence Optique (SS-OCT) maculaire a mis en évidence une épaississement choroïdien bilatéral plus important à gauche (595µm OD et 1419µm OG), des décollements séreux rétiniens multilobés avec des septas sous rétiniens et des ondulations de l'épithélium pigmentaire au niveau de l'œil gauche (**Figure 3**). Devant cette panuvéite granulomateuse bilatérale non synéchiante

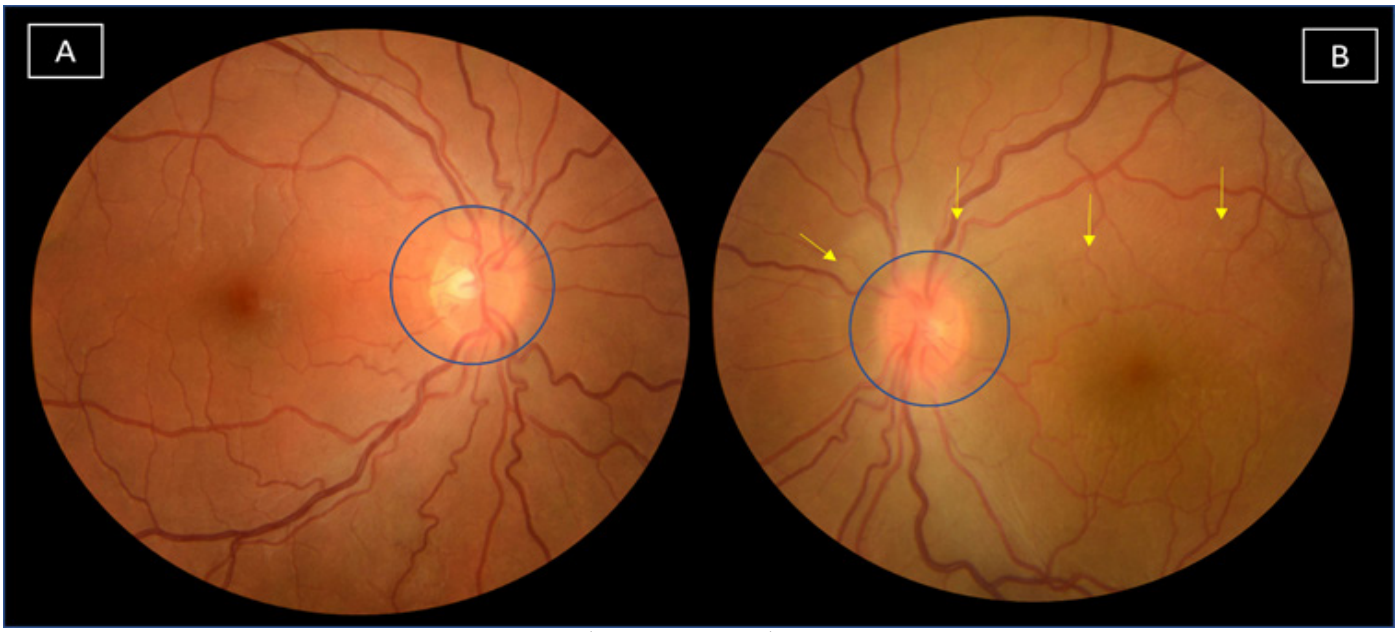

Figure 1. Photographies du fond d'œil montrant (A) une hyperhémie papillaire isolée au niveau de l'œil droit (cercle bleu) (B) au niveau de l'œil gauche un décollement exsudatif multifocal au niveau du pole postérieur et qui s'étend jusqu'au quadrant nasal (flèches jaunes) avec un œdème papillaire stade 1

*Auteur correspondant :
Rahma Saidane
Email: saidane.rahma@gmail.com
Service A, Institut Hédi Raies d'Ophtalmologie de Tunis
Faculté de Médecine de Tunis, Université Tunis El Manar, Tunis, Tunisie.

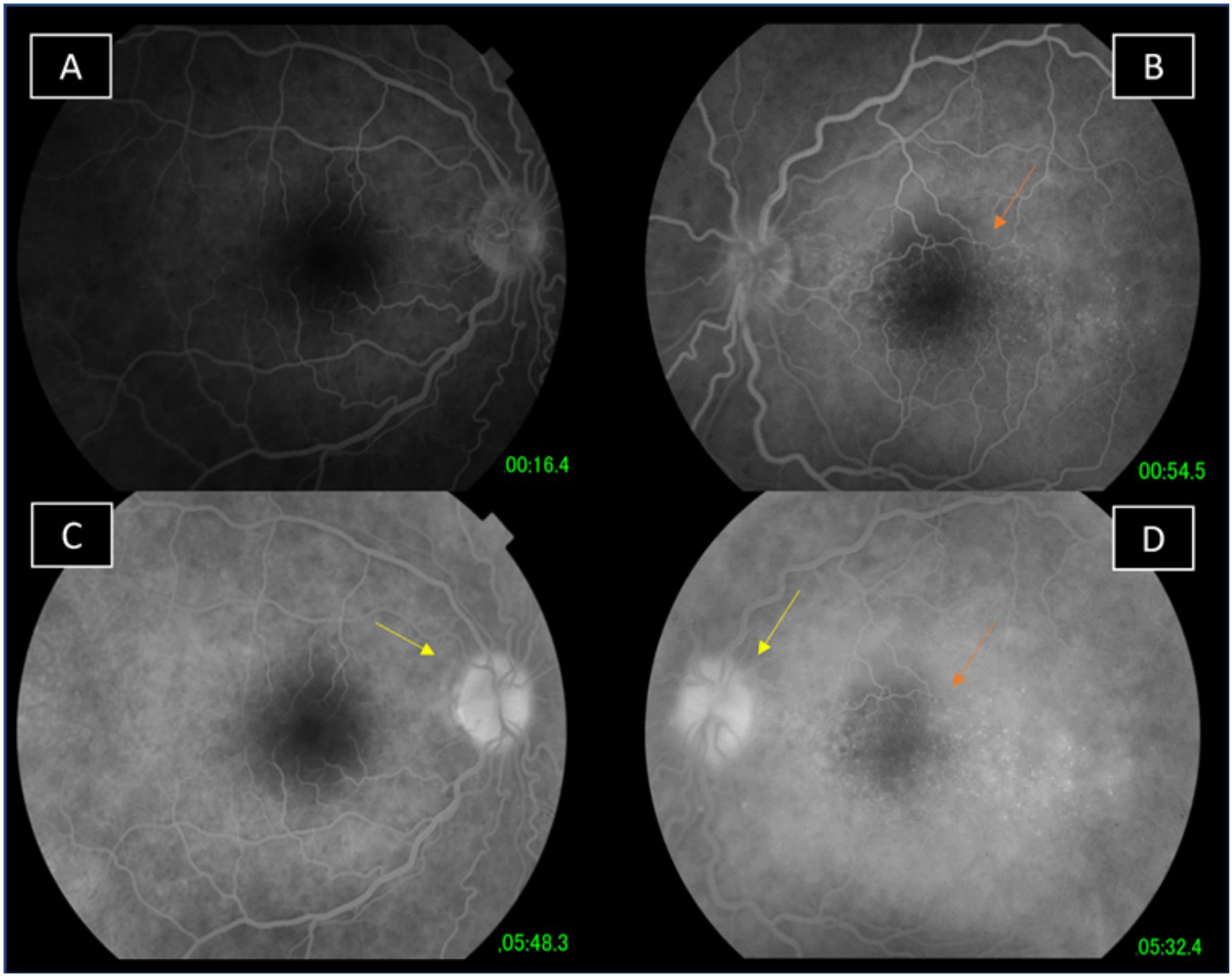

Figure 2. Angiographie à la fluorescéine révélant (A) un retard multifocal de la perfusion choroïdienne, (B,D) de multiples points hyperfluorescents « pin-points » avec un remplissage tardif du décollement séreux rétinien (flèches oranges) au niveau de l'œil gauche (C,D) une hyperflurescence papillaire bilatérale (flèches jaunes)

non hypertensive, la patiente a bénéficié d'un dosage de Quantifieron et d'une sérologie syphilis revenus négatifs. Le diagnostic de maladie de VKH dans sa phase aigüe déclenchée suite à la vaccination a été retenu. La patiente a été mise rapidement sous corticoïdes oraux à la dose de 1mg/kg/j. L'évolution a été marquée par la ré-application de la rétine et une diminution progressive de l'épaisseur choroïdienne (567µm OD et 462µm OG) avec une nette amélioration de l'acuité visuelle à 9/10 au niveau de l'œil droit et à 8/10 au niveau de l'œil gauche au bout d'un mois (**figure 4**). La dégression de la corticothérapie était progressif sur 6 mois, sans recours aux immunosuppresseurs.

Discussion

Le syndrome de Vogt-Koyanagi-Harada est une panuvéite bilatérale granulomateuse auto-immune associée à des troubles neurologiques, audio vestibulaires et dermatologiques. Bien que la pathogenèse exacte soit encore incertaine, des études immunologiques et histopathologiques suggèrent que la maladie de VKH est médiée par des cellules T CD4+ qui ciblent les mélanocytes [6,7]. Ces lymphocytes T activées initient probablement le processus inflammatoire par la génération de cytokines inflammatoires telle que l'IL-17 et IL23 [6,7]. Des facteurs génétiques et des infections virales ont été également incriminés. En effet, l'expression de HLA DRB1*0405, HLA-DQA1*0301et HLA-DQB1*0401 rend l'individu génétiquement prédisposé à développer des inflammations auto-immunes après exposition à des agents viraux. Actuellement, une forte association de HLA-DR4 dans la pathogenèse du VKH post-infection virale a été démontrée [8]. Beaucoup de virus ont été incriminés dans l'apparition et l'exacerbation du VKH tels que l''Epstein-Barr (EBV), le cytomégalovirus (CMV), le virus de la grippe A, le mycoplasme pneumonia et récemment le COVID-19 [9,10]. Ceci s'explique par l'existence d'une réactivité croisée entre les peptides antigéniques viraux et les peptides auto-antigéniques des mélanocytes [9,10]. Différents vaccins sont connus aussi être responsables dans la genèse des uvéites principalement l'hépatite B (40%), le papillomavirus (HPV) (15%), le virus de la grippe (10%) et le BCG (7%) [11]. Selon le Food and Drug Administration (FDA), 204 cas d'uvéite en période de pandémie ont été notés après une vaccination COVID-19 impliquant principalement des vaccins à ARNm ou à des vecteurs adénovirus [11]. En effet, ces vaccins activent l'interféron de type I qui va stimuler l'auto-immunité chez les individus prédisposés. Papasavvas et al ont rapporté une réactivation de la maladie de VKH bien contrôlée pendant plus de 6 ans après une vaccination anti-SARS-CoV-2 [12] alors que , Saraceno et al ont décrit l'apparition d'un syndrome de VKH complet chez un patient 4 jours après avoir reçu l'immunisation COVID-19 avec l'Oxford-AstraZeneca [13]. Différentes possibilités concernant la causalité du VKH et la vaccination COVID 19

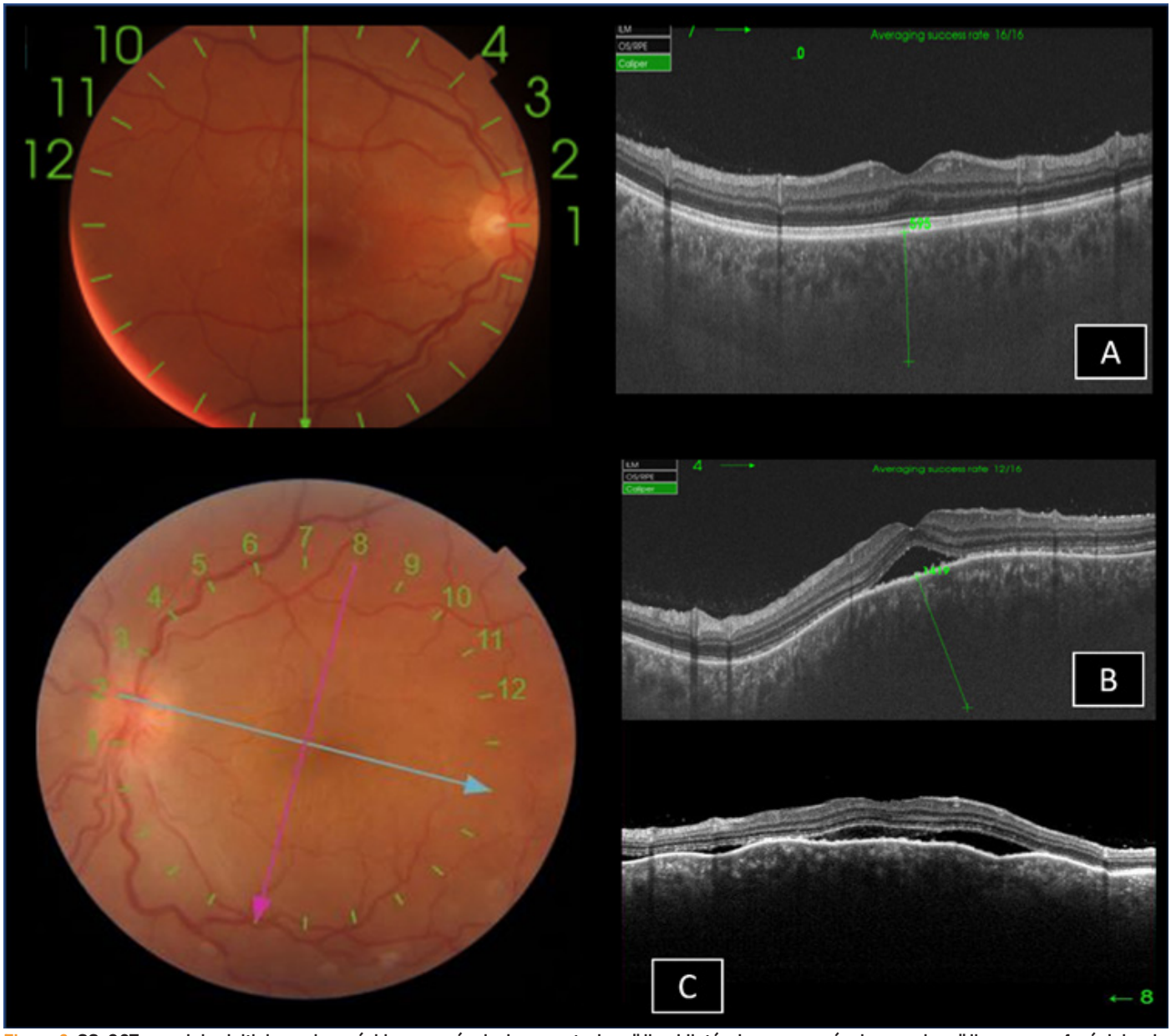

Figure 3. SS-OCT maculaire initiale a mis en évidence un épaississement choroïdien bilatérale avec une épaisseur choroïdienne sous fovéolaire de 595µm au niveau de l'œil droit (A) et de 1419µm au niveau de l'œil gauche (B) , des décollements séreux rétiniens multilobés avec des septas sous rétiniens et des ondulations de l'épithélium pigmentaire au niveau de l'œil gauche (B,C)

ont été soulevées y compris les adjuvants [13], le mimétisme de l'antigène [8] et la glycoprotéine structurelle de surface [12]. Le délai d'apparition de la symptomatologie par rapport à la vaccination variait de 12 heures à 4 semaines selon la littérature [8].
La stratégie thérapeutique pour la maladie VKH liée à la vaccination est la même que pour la maladie VKH habituelle. Les stéroïdes oraux sont généralement utilisés de première intention avec dégression très progressive dans le traitement de la maladie de VKH et ont permis d'obtenir de bonnes réponses chez la majorité des patients [14,15].

Conclusion

La maladie de VKH est une uvéite bilatérale à médiation immunitaire dont les facteurs déclenchant incluent les infections microbiennes, les virus à ADN et les vaccins. Un diagnostic et un traitement précoces de la maladie sont essentiels pour préserver la fonction visuelle de cette maladie agressive.La recherche systématique d'une notion d'infection COVID-19 ou de vaccination même ancienne chez tout patient avec atteinte vasculaire ou inflammatoire oculaire est primordiale bien que d'autres études approfondies sont nécessaires pour établir un lien de causalité de cette association probable.

Références

1. Teijaro, J.; Farber, D. COVID-19 vaccines: Modes of immune activation and future challenges. Nat. Rev. Immunol. 2021, 21, 195–197.
2. Bolletta, E.; Iannetta, D.; Mastrofilippo, V.; de Simone, L.; Gozzi, F.; Croci, S.; Bonacini, M.; Belloni, L.; Zerbini, A.; Adani, C.; et al. Uveitis and Other Ocular Complications Following COVID-19 Vaccination. J. Clin. Med. 2021, 10, 5960.
3. Ding, X.; Chang, Q. Probable Vogt-Koyanagi-Harada Disease after COVID-19 Vaccination: Case Report and Literature Review. Vaccines 2022, 10, 783.
4. Haseeb, A.; Solyman, O.; Abushanab, M.; Abo Obaia, A.; Elhusseiny, A. Ocular Complications Following Vaccination for COVID-19: A One-Year Retrospective. Vaccines 2022, 10, 342

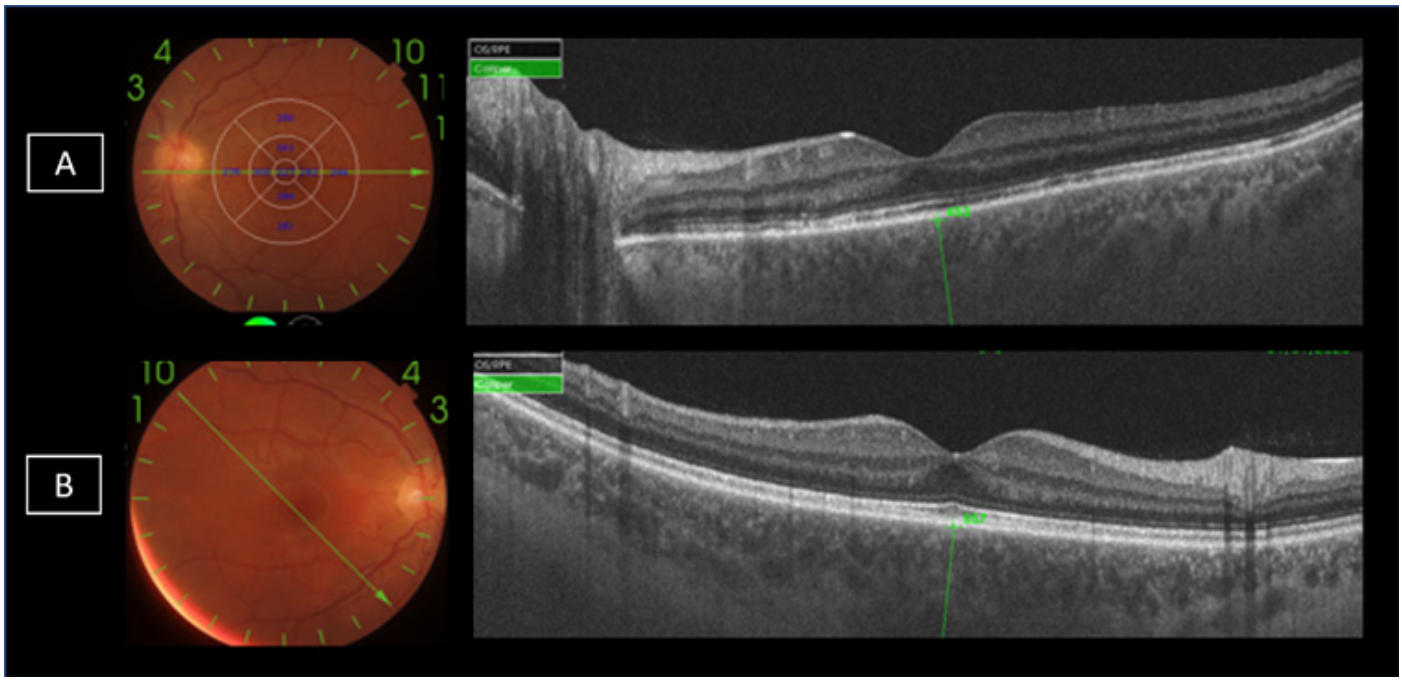

Figure 4. SS OCT maculaire de contrôle à un mois montrant une diminution de l'épaisseur choroïdienne sous fovéolaire à 567µm au niveau de l'œil droit (A) et à 462µm au niveau de l'œil gauche avec disparition de décollement séreux rétinien (B)

5. Read, R.; Holland, G.; Rao, N.; Tabbara, K.; Ohno, S.; Arellanes-Garcia, L.; Pivetti-Pezzi, P.; Tessler, H.; Usui, M. Revised diagnostic criteria for Vogt-Koyanagi-Harada disease: Report of an international committee on nomenclature. Am. J. Ophthalmol. 2001, 131,647–652.
6. Li F, Yang P, Liu X, Wang C, Hou S, Kijlstra A. Upregulation of interleukin 21 and promotion of interleukin 17 production in chronic or recurrent Vogt-Koyanagi-Harada disease. Arch Ophthalmol. 2010;128(11):1449–54.
7. Sugita S, Takase H, Kawaguchi T, et al. Cross-reaction between tyrosinase peptides and cytomegalovirus antigen by T cells from patients with Vogt-Koyanagi-Harada disease. Int Ophthalmol. 2007;27(2–3):87–95
8. Anthony E, Rajamani A, Baskaran P, Rajendran A. Vogt Koyanagi Harada disease following a recent COVID-19 infection. Indian J Ophthalmol. févr 2022;70(2):670-2.
9. Yoshino N, Kawamura A, Ishii A, Yoshida K, Watanabe T, Yamashita T, Fukuchi T, Toyoda F, Kakehashi A, Sugawara H. Vogt-Koyanagi-Harada disease associated with influenza A virus infection. Intern Med. 2018;57(11):1661–5.
10. Wade CI, Earley KE, Justin GA, Weber ML. Vogt-Koyanagi-Harada disease presenting secondary to a post-infectious Mycoplasma pneumonia autoimmune response. Am J Ophthalmol Case Rep. 2020;22(19): 100793
11. Singh RB, Parmar UPS, Kahale F, Agarwal A, Tsui E. Vaccine-Associated Uveitis after COVID-19 Vaccination: Vaccine Adverse Event Reporting System Database Analysis. Ophthalmology. févr 2023;130(2):179-86.
12. Papasavvas, I.; Herbort, C. Reactivation of Vogt-Koyanagi-Harada disease under control for more than 6 years, following anti-SARS-CoV-2 vaccination. J. Ophthalmic Inflamm. Infect. 2021, 11, 21.
13. Saraceno, J.; Souza, G.; Dos Santos Finamor, L.; Nascimento, H.; Belfort, R. Vogt-Koyanagi-Harada Syndrome following COVID-19 and ChAdOx1 nCoV-19 (AZD1222) vaccine. Int. J. Retin. Vitr. 2021, 7, 49.
14. Du, L.; Kijlstra, A.; Yang, P. Vogt-Koyanagi-Harada disease: Novel insights into pathophysiology, diagnosis and treatment. Prog.Retin. Eye Res. 2016, 52, 84–111.
15. Lai, T.; Chan, R.; Chan, C.; Lam, D. Effects of the duration of initial oral corticosteroid treatment on the recurrence of inflammation in Vogt-Koyanagi-Harada disease. Eye 2009, 23, 543–548.

FAITS CLINIQUES

Prise en charge du glaucome chronique par fermeture de l'angle associé à un syndrome de Weil Marchesani

Zaineb Gharbi, Meriem Ouederni, Yasmine Houmane, khaoula Fekih, Monia Cheour*

Service d'ophtalmologie de l'hôpital Habib Thameur, Tunis

Keywords
Spherophakia, ectopic lens, chronic closed angle glaucoma, weil marchesani syndrome

Abstract

Purpose. To report the presentation and management of a 22-year-old female with weil marchesani (WM)syndrome who presented with chronic angle closure glaucoma.
Observation. A 22-year-old female with WM syndrome presented with blurred vision on her left eye. She was diagnosed with uncontrolled angle closure glaucoma after peripheral iridotomy. Anterior segment optical coherence tomography and ocular ultrasound (50Mhz) showed shallow anterior chamber, closed angle, spherophakia, anteriorly subluxated lens with high lens vault. Surgical management including cataract extraction, limited pars plana anterior vitrectomy and retropupillary iris claw implantation was indicated. 180° zonular loss was diagnosed per operatively.
Conclusion. This case of chronic angle closure glaucoma in young patient highlights the importance of treating the underlying cause of angle closure glaucoma. Additionally, it highlights the complexities of cataract extraction with a shallow anterior chamber.

Mots-clés
Sphérophakie – ectopie du cristallin - Glaucome chronique par fermeture de l'angle - syndrome de Weil Marchesani

Résumé

Objectif. Rapporter un cas de glaucome chronique par fermeture de l'angle secondaire à un syndrome de Weil Marchesani (WM) et décrire les particularités de sa prise en charge.
Observation. Nous rapportons le cas d'une patiente âgée de 22 ans, suivie pour syndrome de WM qui s'est présentée pour baisse visuelle de l'œil gauche en rapport avec un glaucome par fermeture de l'angle non résolu après iridotomie périphérique. La tomographie en cohérence optique du segment antérieur et l'échographie en mode B (50 Mhz) ont montré un angle fermé en circonférentiel associé à une sphérophakie avec une luxation antérieure du cristallin et un vaulting cristallinien élevé. Une extraction du cristallin a été indiquée. Une rupture zonulaire de 180 ° a été diagnostiquée en per opératoire. Un implant à fixation irienne a été mis en place avec de bons résultats visuels post opératoires.
Conclusion.L'identification du mécanisme physiopathogénique du glaucome par fermeture de l'angle associé à un syndrome de WM a été facilité par l'avènement de l'OCT-SA et de la biomicroscopie ultrasonore permettant une prise en charge adaptée. Le traitement chirurgical ne doit pas être retardé chez ces patients relativement jeunes et à haut risque de cécité.

Introduction

Le syndrome de Weil Marchesani (WM) a été décrit pour la première fois en 1932 par Weil (1). C'est une affection génétique rare du tissu conjonctif de transmission autosomique dominante ou autosomique récessive (2,3). C'est une pathologie systémique qui associe sur le plan général une petite taille, une brachydactylie, une raideur articulaire, et plus rarement un retard mental et des anomalies cardiovasculaires et sur le plan ophtalmologique des anomalies caractéristiques mais non pathognomoniques telles qu'une microsphérophakie et/ou une ectopie du cristallin responsables d'une myopie forte, et un glaucome (4). nous rapportons un cas de glaucome chronique par fermeture de l'angle secondaire à un syndrome de WM et décrire son mécanisme physiopathogénique et les particularités de sa prise en charge.

Description du cas

Il s'agit d'une patiente âgée de 22 ans, issue d'un mariage consanguin, suivie pour syndrome de WM. Sur le plan ophtalmologique, la patiente était suivie pour hypertonie oculaire traitée par quadrithérapie aux 2 yeux. Elle a eu une chirurgie de cataracte et de glaucome au niveau de l'œil droit (OD) compliquée de kératopathie bulleuse (**figure 1A**), et une iridectomie périphérique (IP) au laser YAG aux 2 yeux. La patiente nous a consulté pour baisse progressive de la vision de son œil gauche (OG). L'examen général a révélé une taille à 152cm et une brachydactylie (**Figure 1B**).
L'examen ophtalmologique de l'OD a montré une meilleure acuité visuelle (MAVLC) limitée au décompte des doigts à 50 cm, une cornée opacifiée, deux IP transfixiantes avec des synéchies iridocornéennes en regard, une aphaquie et un tonus oculaire a 17 mmHg sous quadrithérapie. Le fond d'œil était inaccessible.
Au niveau de l'OG, la réfraction automatique était imprenable, la MAVLC était limitée au décompte des doigts à 1 m avec sa correction optique de -15,00. L'examen du segment antérieur a noté une cornée transparente, une chambre antérieure étroite, un bombement antérieur circonférentiel de l'iris et du cristallin, deux IP transfixiantes à 9h et à 2h (**Figure 2 A-B**), un tonus oculaire à 16 mmHg sous quadrithérapie, une cataracte sous capsulaire dense, et le fond d'œil était inaccessible. La gonioscopie a montré un angle iridocornéen fermé sur 270°. La tomographie en cohérence optique du segment antérieur (OCT-SA) a noté, au niveau de l'OD, un épaississement cornéen diffus avec une augmentation de la réflectivité cornéenne. Au niveau de l'OG l'angle

*Auteur corrrespondant :
Monia cheour
Email: drsaidanirym@gmail.com
Service A ; institut Hedi Raies d'ophtalmologie, Tunis, Tunisie

Figure 1. **Photographie de la patiente montrant une cornée opalescente de l'OD. B-Photographie des mains montrant une brachydactylie.**

iridocornéen était étroit avec déplacement antérieur et temporal du cristallin et la flèche cristallinienne était à 1582 microns (**Figures 3A-B**). L'échographie en mode B (50 MHz) a objectivé, une profondeur de chambre antérieure de 1 mm, une sphérophakie avec un diamètre cristallinien global de 6,5mm et une flèche cristallinienne de 1,4 mm (**Figure 3C**) sans anomalies associées du segment postérieur. Le diagnostic de glaucome par fermeture de l'angle secondaire à une anomalie du cristallin a été retenu au niveau de l'OG devant la sphérophakie, la position antérieure du cristallin et la non résolution après IP. Une extraction chirurgicale urgente du cristallin de l'OG a été indiquée. Nous avons noté en per opératoire une rupture zonulaire sur 180° associée à une subluxation antérieure du cristallin. Nous avons donc réalisé une phacoémulsification après stabilisation

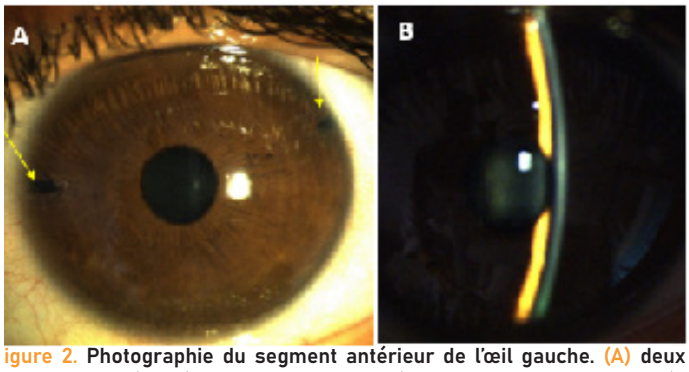

igure 2. **Photographie du segment antérieur de l'œil gauche. (A) deux iridotomies périphériques transfixiantes à 9h et 2h. (B) chambre antérieure étroite avec bombement du cristallin au centre**

du sac capsulaire par des rétracteurs, une ablation du sac, une vitrectomie antérieure et une mise en place d'un implant a fixation irienne postérieure +22Dp. L'évolution post-opératoire a été marquée par une réfraction post opératoire à +0,5(-2,75 à 21°), une amélioration de la MAVLC à 5/10, l'approfondissement de la Chambre antérieure (**Figure 4**), et la normalisation du tonus oculaire à 14mmHg sous monothérapie maintenu à 4 mois post opératoires. Pour l'OD, la patiente a été programmée pour kératoplastie transfixiante et implantation secondaire.

Discussion et conclusion

Le glaucome par fermeture de l'angle est une pathologie grave, potentiellement cécitante. La fermeture de l'angle peut être primitive définie par une anomalie de l'iris responsable d'un bloc pupillaire primitif ou secondaire soit à une anomalie du cristallin ou du corps ciliaire. L'identification du mécanisme induisant la fermeture de l'angle est primordiale afin de guider la prise en charge. L'OCT-SA, l'échographie en mode B (50Mhz) et la biomicroscopie ultrasonore (UBM) jouent un rôle incontournable dans l'indication thérapeutique.

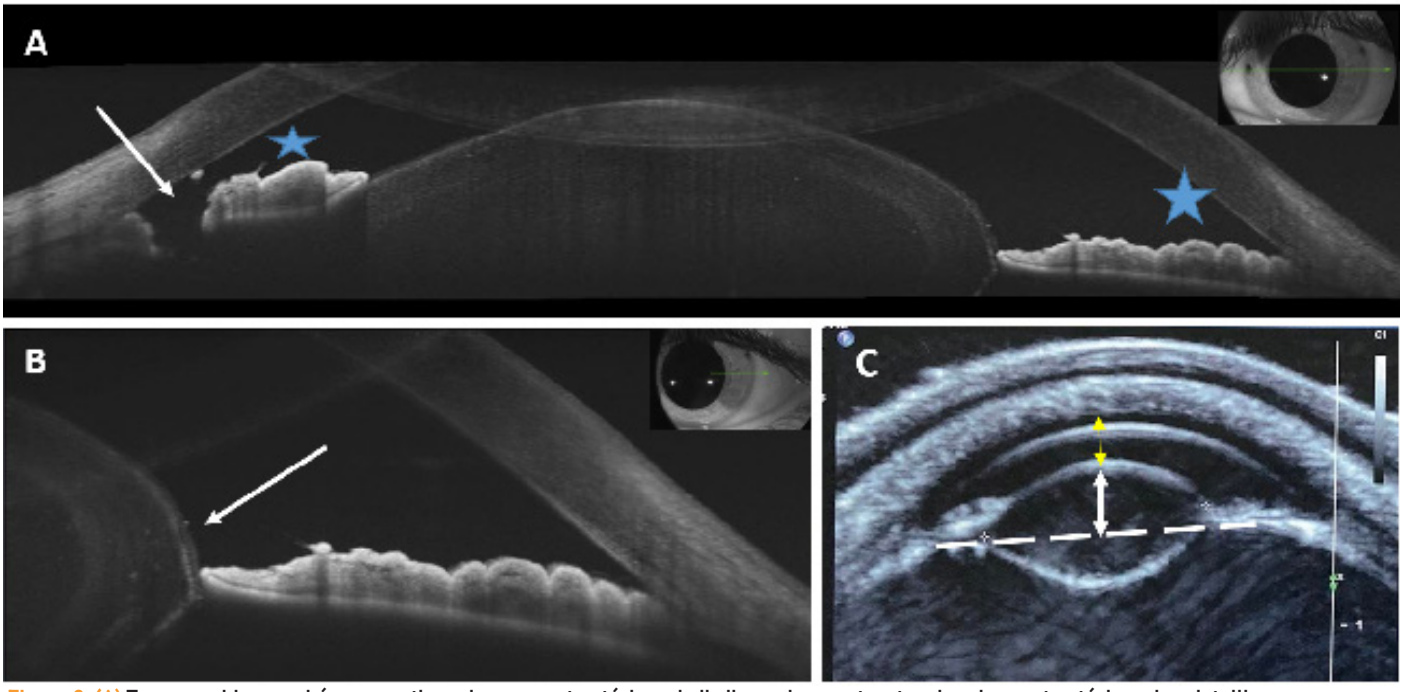

Figure 3. (A) **Tomographie en cohérence optique du segment antérieur de l'œil gauche montrant un bombement antérieur du cristallin avec augmentation de la flèche cristallinienne, une IP transfixiante (flèche) et un angle iridocornéen plus étroit en temporal (étoile). (B) déplacement temporal du cristallin (flèche). (C) Echographie en mode B (50mHz) montrant une chambre antérieure étroite à 1mm (flèche jaune), une sphérophakie avec un diamètre global à 6.5 mm et une augmentation de la flèche cristallinienne à 1.4mm (flèche blanche).**

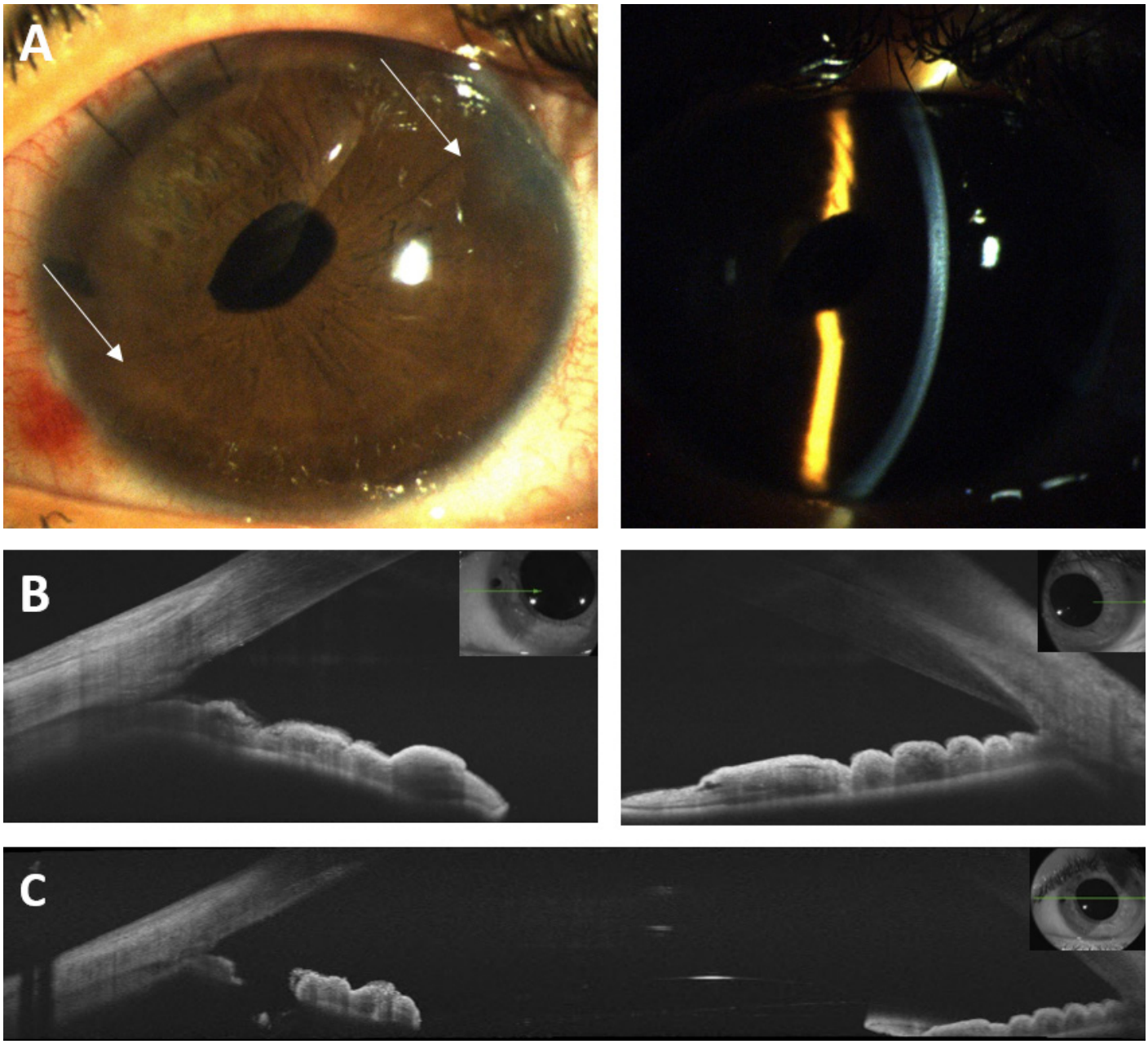

Figure 4 .(A)Photographies du segment antérieur à J5 post opératoire montrant une cornée claire, un implant à fixation irienne postérieure à 8h et 2h (flèches) et une chambre antérieure profonde, (B, C) Tomographie en cohérence optique du segment antérieur : chambre antérieure profonde et un angle iridocornéen ouvert après chirurgie.

Le syndrome de WM est une pathologie systémique touchant les tissus d'origine mésodermique à savoir le corps ciliaire, le cristallin et les épiphyses des os (1,4). Sur le plan ophtalmologique, ce syndrome peut être associé à des anomalies de position ou de taille du cristallin (1,4). Ces deux anomalies ont été associées dans notre cas avec une laxité zonulaire responsable de subluxation antérieure du cristallin et une sphérophakie. Ces deux mécanismes ont été responsables de la fermeture de l'angle iridocornéen et de l'hypertonie oculaire non résolues par IP.

Plusieurs options thérapeutiques peuvent être discutées pour le traitement de glaucome par fermeture de l'angle associé au syndrome de WM. Le choix du traitement doit être adapté au mécanisme physiopathogénique. Les formes secondaires aux anomalies du cristallin doivent être diagnostiquées et traitées sans retard. Dans ces formes secondaires, le traitement médical seul est insuffisant pour le contrôle du tonus oculaire et la réouverture de l'angle iridocornéen. L'extraction du cristallin est la règle et permet la normalisation du tonus oculaire en traitant la cause de fermeture de l'angle. La prise en charge chirurgicale ne doit pas être retardée pour prévenir le développement de goniosynéchies pouvant compromettre le contrôle du tonus oculaire post opératoire. Une prise en charge précoce, dès le diagnostic de l'origine cristallinienne de la fermeture de l'angle, permet une bonne récupération visuelle post opératoire (5). Dans notre cas, la chirurgie du cristallin a permis une baisse importante du tonus oculaire et une amélioration notable de l'acuité visuelle.

Plusieurs mécanismes, autres que les anomalies de taille et de position du cristallin, ont été décrits dans l'induction d'hypertonie dans le syndrome de WM tels que l'irritation du corps ciliaire hyperplasique par le cristallin et les anomalies congénitales du trabéculum (6,7). De ce fait, l'association de plusieurs moyens thérapeutiques médicaux et chirurgicaux peut être envisagée afin de préserver la fonction visuelle chez ces patients (8,9).

Le glaucome chronique par fermeture de l'angle associé à un syndrome de WM est une pathologie rare et grave. L'identification du mécanisme physiopathogénique a été facilité par l'avènement de l'OCT-SA et de l'UBM permettant une prise en charge adaptée. Le traitement chirurgical ne doit pas être retardé chez ces patients relativement jeunes et à haut risque de cécité.

Références

[1] Weill G. Ectopie du cristallin et malformations générales. Ann Ocu 1932 ;169:21–44.
[2] Dagoneau N, Benoist-Lasselin C, Huber C, Faivre L, Mégarbané A, Alswaid A et al. ADAMTS10 Mutations in Autosomal Recessive Weill-Marchesani Syndrome. The American Journal of Human Genetics 2004, 75(5), 801–806.
[3] Wirtz M K, Samples JR., Kramer, P. L., Rust, K., Yount, J., Acott, T. S., et al. Weill-Marchesani syndrome - possible linkage of the autosomal dominant form to 15q21.1. American Journal of Medical Genetics 1996, 65(1), 68–75.
[4] Mossa N A Al Motawa , Manal S S Al Shehri , Majed J Al Buali , Amnah A M Al Agnam .Weill-Marchesani Syndrome, a Rare Presentation of Severe Short Stature with Review of the Literature Am J Case Rep 2021 May 31;22
[5] Luo, L., Li, M., Zhong, Y., Cheng, B., & Liu, X. (2013). Evaluation of Secondary Glaucoma Associated with Subluxated Lens Misdiagnosed as Acute Primary Angle-closure Glaucoma. Journal of Glaucoma, 22(4), 307–310.
[6] Asaoka, R., Kato, M., Suami, M., Usami, Y., Hotta, Y., & Sato, M. Chronic angle closure glaucoma secondary to frail zonular fibres and spherophakia. Acta Ophthalmologica Scandinavica 2003, 81(5), 533–535.
[7] Everekliogiu, C., Hepsen, I. F., & Er, H. Weill-Marchesani syndrome in three generations. Eye 1996, 13(6), 773–777.
[8] Thattaruthody, F., Akella, M., Dhingra, D., Pandav, S. S., & Kaushik, S. Weill-Marchesani Syndrome with Secondary Angle Closure Glaucoma. Journal of Glaucoma 2019, 1.
[9] Abdi, R., Bourakba, S., Chariba, S., Maadan, A., & Sekhsoukh, R. Un glaucome secondaire a un syndrome de Weill–Marchesani. Journal Français d'Ophtalmologie 2020.43(3): 109-111

FAITS CLINIQUES

Neuropathie optique révélant un kyste arachnoïdien: à propos d'un cas

Optic neuropathy revealing an arachnoid cyst: a case report

Nadia Ben Abdesslem*, Arije Mahdi, Mariem Doukh, Leila Knani, Ahmed Mahjoub, Mohamed Ghorbel

Service d'Ophtalmologie, Hôpital Farhat Hached,Sousse, Tunisie

Keywords
Optic neuropathy ; Child ; Arachnoid cyst

Abstract

The arachnoid cyst can cause compressive optic neuropathy but this complication is not often described in its temporal localization. We report a case of a child suffering from unilateral visual acuity loss without signs of intracranial hypertension, secondary to an arachnoid cyst. The diagnosis was made by a brain CT scan. The methods of diagnosis, the means of treatment and the evolution are detailed in this article.

Mots-clés
Neuropathie optique ; Enfant ; Kyste arachnoïdien

Résumé

Le kyste arachnoïdien est une cause de neuropathie optique compressive mais dans sa localisation temporale il donne rarement une baisse de l'acuité visuelle isolée .Nous rapportons le cas d'un enfant ayant présenté une baisse de l'acuité visuelle unilatérale sans signes d'hypertension intracrânienne secondaire à un kyste arachnoïdien. Le diagnostic a été porté principalement sur le scanner cérébral. Les méthodes de diagnostic, les moyens thérapeutiques et l'évolution sont présentés dans cet article.

Introduction

Le kyste arachnoïdien est une formation contenant le liquide céphalo rachidien (LCR) qui est en communication avec celui du système ventriculaire. Il peut être congénital, post traumatique, induit par la chirurgie ou associé à une néoplasie [1].Il reste longtemps asymptomatique jusqu'à ce qu'il soit révélé par un signe neurologique et/ou ophtalmologique, où une prise en charge chirurgicale s'impose. Nous rapportons le cas d'un kyste arachnoïdien temporal révélé par une neuropathie optique unilatérale chez un enfant.

Observation

Un enfant âgé de 7 ans, sans antécédents pathologiques notables a été adressé aux urgences ophtalmologiques suite à l'apparition d'une baisse de l'acuité visuelle de l'œil gauche évoluant depuis une semaine sans notion de céphalées ni de vomissements. L'examen de l'œil droit montrait une acuité visuelle de 10/10, un segment antérieur normal et un fond d'œil normal. L'examen de l'œil gauche montrait une exophtalmie axile non réductible (**Figure 1**).

Figure 1. Photographie du patient montrant une légère exophtalmie axile à gauche

L'oculomotricité était conservée. L'acuité visuelle était limitée à voir bouger les mains et non améliorable par la correction. Le signe de Marcus Gunn était positif. L'examen bio microscopique montrait un segment antérieur normal et au fond d'œil une légère hyperhémie papillaire en nasal (**Figure 2**).

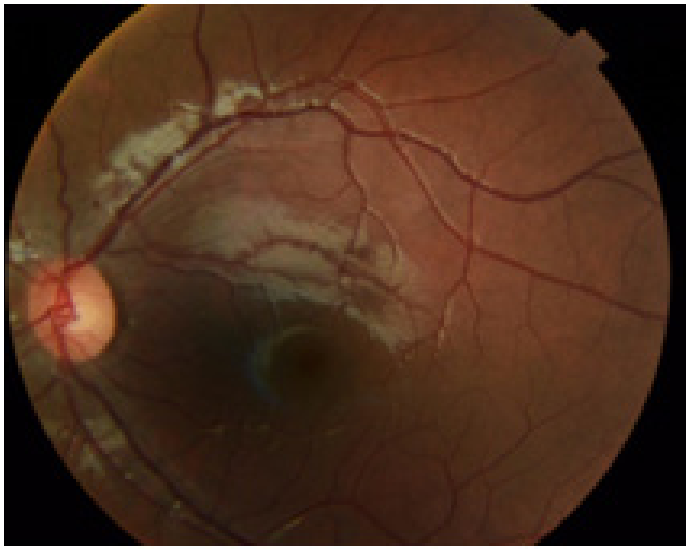

Figure 2. Photographie du fond d'œil à gauche montrant une légère hyperhémie papillaire du coté nasal

La tomographie par cohérence optique (OCT) de la papille était normale (**Figure 3**). Le scanner cérébral montrait la présence d'un kyste arachnoïdien temporal gauche responsable d'un effet de masse sur le parenchyme cérébral et le nerf optique homolatéraux (**Figure 4A**).

*Auteur correspondant :
Nadia Ben Abdesslem
Email : nadiabenabdesslem@gmail.com
Service d'Ophtalmologie, Hôpital Farhat Hached, Sousse, Tunisie

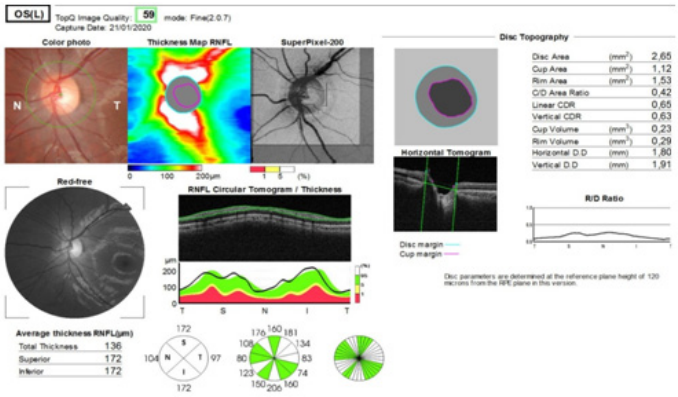

Figure 3. OCT de la tète du nerf optique gauche : RNFL sans anomalies

L'IRM cérébro orbitaire montrait un kyste arachnoïdien mesurant 43x57mm de siège temporal gauche venant au contact de la paroi latérale de l'orbite homolatéral avec un discret épaississement du nerf optique gauche sans anomalies de signal traduisant l'absence de souffrance de celui-ci (**Figure 4B**). Une corticothérapie générale était instaurée. Le patient était mis sous Prednisolone 20 mg à la dose d'un comprimé par jour en attendant la programmation d'une chirurgie de fenestration endoscopique. L'évolution était marquée par la récupération de l'acuité visuelle de l'œil gauche évaluée à 5/10 après 5 jours de corticothérapie et à 7/10 après 1 mois. Une régression de l'exophtalmie était observée. Les neurochirurgiens ont opté pour l'abstention thérapeutique chirurgicale et la surveillance neurologique, ophtalmologique et radiologique du patient.

Discussion

Le kyste arachnoïdien est une tumeur silencieuse qui reste stable jusqu'à ce qu'elle augmente de taille et devient symptomatique avec des signes de révélation neurologiques et/ ou ophtalmologiques. Dans notre cas le kyste arachnoïdien est une formation congénitale qui s'est révélée à l'âge de 7 ans suite à l'expansion tumorale. Ce phénomène d'élargissement du kyste a été étudié dans la littérature. GANESH RAO et collègues ont étudié le caractère dynamique du kyste en rapportant 2 cas de croissance du kyste arachnoïdien chez 2 enfants observés sur des études d'imagerie en série, et traités par chirurgie endoscopique. [2] Ce caractère dynamique est expliqué par le phénomène de clapet présenté par une fente dans la membrane du kyste qui permet l'entrée du liquide mais empêche sa sortie, d'où l'augmentation progressive et lente de la taille du kyste et la compression des structures adjacentes. L'étude de Sameer Halani et al présentait 5 cas de kystes arachnoïdiens dans lesquels une valve à fente a été directement visualisée sur l'imagerie per opératoire [3].

La plupart des kystes arachnoïdiens sont de localisation temporale, leurs manifestations cliniques sont non spécifiques. Les cas décrits dans la littérature présentaient des signes neurologiques à type d'hypertension intracrânienne, des troubles de la mémoire, des convulsions, de la névralgie des trijumeaux et d'hydrocéphalie avec macrocrânie chez les nourrissons[3] [4]. Les signes ophtalmologiques en rapport avec le kyste arachnoïdien temporal sont rarement décrits dans la littérature. Momtchilova et al ont rapportés 2 cas de kystes arachnoïdiens avec des manifestations ophtalmologiques non isolées : un nystagmus et une macrocrânie chez l'un et une ésotropie avec une amblyopie profonde et une hydrocéphalie chez l'autre [5]. Il ya d'autres études de la littérature rapportant des cas de kystes arachnoïdiens rétrobulbaires avec un tableau de neuropathie optique compressive[1][6]. Notre cas présentait une baisse de l'acuité visuelle du côté homolatéral à la lésion sans aucun signe neurologique ce qui est inhabituel pour le kyste arachnoïdien de localisation temporale.

Le kyste arachnoïdien symptomatique est une indication à la chirurgie. Dans notre cas l'évolution sous traitement corticoïde seul était favorable avec récupération de l'acuité visuelle et régression de l'exophtalmie ceci pourrait être expliqué par la résorption de l'œdème péri lésionnel. La chirurgie de fenestration était donc annulée avec une surveillance clinique et radiologique du kyste vue son caractère dynamique décrit ci-dessus.

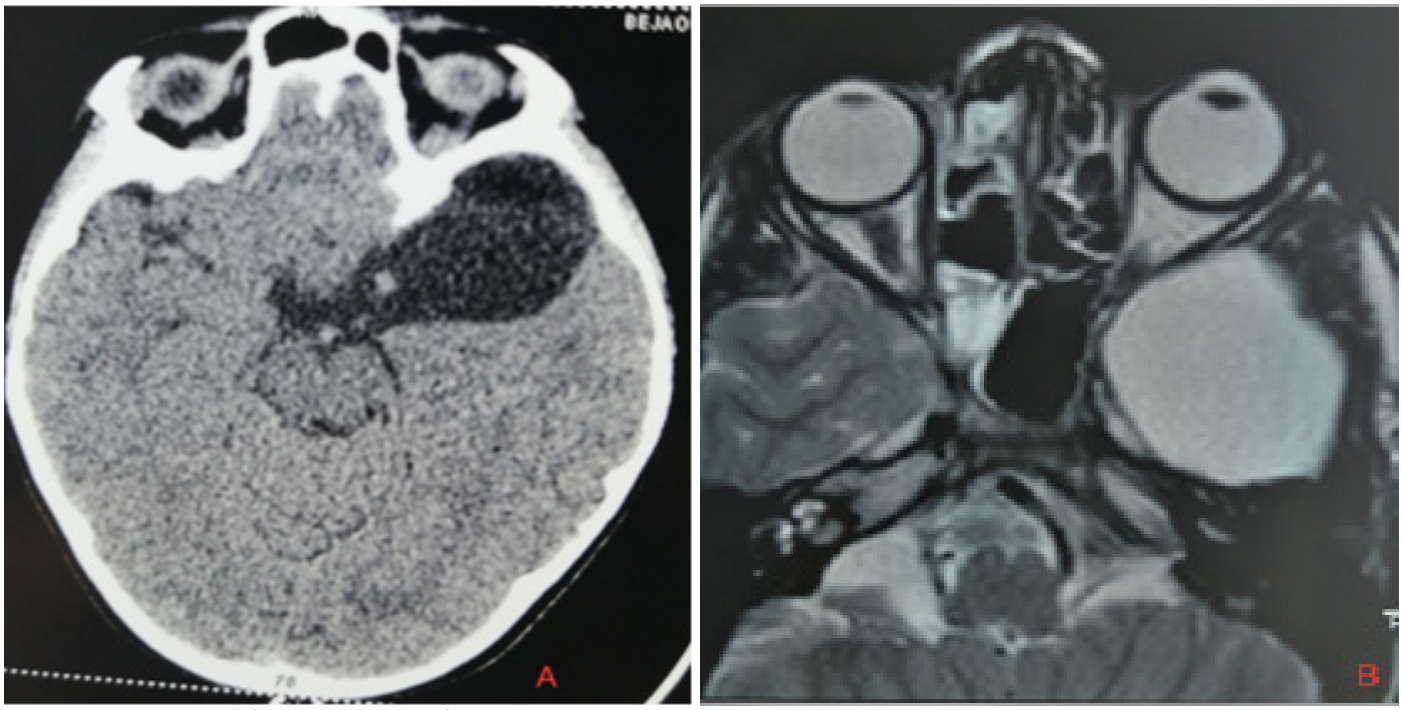

Figure 4. (A) Scanner cérébral montrant la présence d'un kyste arachnoïdien temporal gauche responsable d'un effet de masse sur le parenchyme cérébral et le nerf optique homolatéraux. (B) IRM cérébro orbitaire montrant un kyste arachnoïdien de siège temporal gauche venant au contact de la paroi latérale de l'orbite homolatéral avec un discret épaississement du nerf optique gauche.

Conclusion

Le kyste arachnoïdien est une formation liquidienne de LCR qui est, dans la plupart des cas, asymptomatique de découverte fortuite, et se manifeste suite à son expansion par un phénomène de clapet. Dans sa localisation temporale il présente souvent des signes neurologiques mais il peut donner une neuropathie optique compressive isolée. Le traitement du kyste arachnoïdien à manifestations ophtalmologiques isolées peut être limité à une corticothérapie sans recours à la chirurgie.

Réferences

[1] Das D, Deka P, Deka C, Bhattacharjee K, Bhattacharjee H, Das Kr. An Unusual Case of Retrobulbar Arachnoid Cyst and its Management. Informa Healthcare USA, Inc. 2009;28:169–171.
[2] GANESH RAO, M.D., RICHARD C. E. ANDERSON, M.D., NEIL A. FELDSTEIN, Expansion of arachnoid cysts in children: Report of two cases and review of the literature. J Neurosurgery Pediatrics 2005;102:314–317
[3] Sameer H. Halani, M.S., Mina G. Safain, M.D., and Carl B. Heilman, M.D. Arachnoid cyst slit valves: the mechanism for arachnoid cyst enlargement. J Neurosurg Pediatrics 2013;12:62–66
[4] K. Somrani , M. Rkhami , B. Loukil , M. Chaabane , I. Zammel. Histoires d'un kyste arachnoidien intracrânien : à propos de 4 cas. Neurochirurgie 2019:65; 106–144.
[5] M. Momtchilova, K. Moussaoui , L. Laroche, B. Pelosse. Kystes arachnoïdiens et manifestations ophtalmologiques chez l'enfant: à propos de deux cas. Journal Français d'Ophtalmologie. 2013:36; 775-778
[6] Akor C, Wojno TH, Newman NJ, Grossniklaus HE. Arachnoid cyst of the optic nerve: report of two cases and review of literature. Ophthal Plast Reconstr Surg. 2003; 19:466–469

FAITS CLINIQUES

Spontaneous resolution of a large full-thickness macular hole

Résolution spontanée d'un trou maculaire large de pleine épaisseur

Hsouna Zgolli, Manel Mekni, Chiraz Abdelhedi, Ines Malek, Olfa Fekih, Imen Zghal, Leila Nacef

Department A, Hedi Rais Institute of Ophthalmology, Tunis, Tunisia
Faculty of Medicine of Tunis, University of Tunis El Manar, Tunis, Tunisia.

Key-words
Large macular hole- closure- OCT

Abstract

Purpose To present a case of spontaneous closure of large idiopathic full thickness macular hole and to report OCT timeline showing the spontaneous resolution
Observation. A 56-year-old man consulted for reduced vision and metamorphopsia starting one month ago. The biomicroscopy exam showed a full thickness macular hole. The optical coherence tomography confirmed a large full thickness macular hole with 926µm of diameter. The 5month tomographic follow up showed a spontaneous closure of the macular hole with improvement in visual acuity from 1/10 to 8/10.
Conclusion. Spontaneous closure of large FTMH is rare but described. Through our paper, we have shown that not only spontaneous closure is possible but also a good visual recovery can be expected.

Mots-clés
Trou maculaire large - fermeture - OCT

Résumé

Objectif. Présenter un cas de fermeture spontanée d'un trou maculaire large idiopathique de pleine épaisseur et rapporter la chronologie OCT montrant la résolution spontanée.
Observation. Un homme de 56 ans a consulté pour baisse de vision et métamorphopsie depuis un mois. L'examen biomicroscopique a montré la présence d'un trou maculaire de pleine épaisseur. La tomographie par cohérence optique a confirmé la présence de trou maculaire de pleine épaisseur avec un diamètre de 926 µm. Le suivi tomographique à 5 mois a montré une fermeture spontanée du trou maculaire avec amélioration de l'acuité visuelle de 1/10 à 8/10.
Conclusion. La fermeture spontanée des trous maculaires larges est rare mais décrite. À travers notre article, nous avons montré que non seulement une fermeture spontanée est possible, mais aussi une bonne récupération visuelle peut être attendue.

Introduction

Full-thickness macular hole (FTMH) is a debilitating disease causing significant visual impairment. It is described as a disruption of normal anatomical structure with a full-thickness defect of the foveal retina. The American Society of Retina Specialists Congress published in 2013 the new classification of macular hole, unifying vitreomacular changes and macular hole size [1]. It described large macular hole as a full thickness macular hole with a diameter over 400 µm with or without vitreo-macular traction [1]. Its management requires vitreoretinal surgery including internal limiting membrane peeling. Visual prognosis after surgery remains uncertain. It should be noted that spontaneous closure of macular hole has been described in cases of small or medium FTMH (diameter < 400µm), with good visual outcomes; while random resolution has rarely been described with large FTMH [2-4]. In this paper, we report a case of a 56-year-old man who had a spontaneous recovery of a large FTMH with incomplete posterior vitreous detachment (PVD). We described different OCT follow-up changes accompanying visual acuity (VA) improvement.

Case report

The patient was referred to our department for reduced vision and metamorphopsia starting one month ago. The best-corrected VA on presentation was 10/10 on the right eye and 1/10 on the left eye. The OCT B-scan revealed on the right eye an incomplete PVD with nasal retinal operculum; normal foveal depression with integrity of the outer retinal layers (**Figure 1a**).
On the left eye, a large full-thickness macular hole with of 438 µm and a basal diameter of 926 µm. The central tomographic B-scan showed an incomplete PVD with a nasal retinal operculum and multiple retinal cavitations (**Figure 1b**).

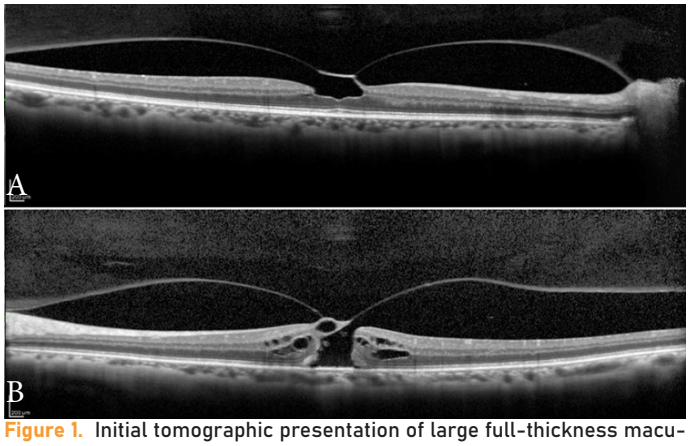

Figure 1. Initial tomographic presentation of large full-thickness macular hole with incomplete PVD **(A)** OCT B-scan of the right eye showing the incomplete foveal PVD with nasal operculum. **(B)** OCT B-scan of the left eye showing the FTMH's diameter of 438 µm, a basal diameter of 926 µm, intrafoveal cavitations, and nasal operculum.

*Corresponding author :
Hsouna Zgolli
Email: hsouna_zgolli@yahoo.com
Department A, Hedi Rais Institute of Ophthalmology, Tunis, Tunisia
Faculty of Medicine of Tunis, University of Tunis El Manar, Tunis, Tunisia.

Since his overall vision was preserved, the patient didn't agree to surgical intervention. After one month of follow-up, there was no VA improvement. The OCT B-Scan showed the same nasal operculum associated with central cavitations with enlargement of the macular hole size (**Figure 2B**). We suggested surgery again, but the patient still refuses surgery. After 3 months of follow-up (**Figure 2C**), we diagnosed an increase in VA from 1/10 to 5/10. The SD-OCT revealed a total disappearance of intraretinal cavitations and a formation of a retinal bridge tissue between the two edges of the macular hole with a complete restoration of the external limiting membrane (photoreceptors layers). The nasal operculum remained thinly attached. The surgery was canceled, and an OCT was programmed two months later. At 5-month follow-up, the VA was 8/10. The OCT B-scan revealed a complete resolution of the large FTMH with a full restoration of the outer retinal layers (external limiting membrane and ellipsoid zone). However, a large foveal pseudocyst was formed associated with a central vitreous attachment (**Figure 2D**). We concluded that the large FTMH was spontaneously closed after 6 months from the symptomatology onset.

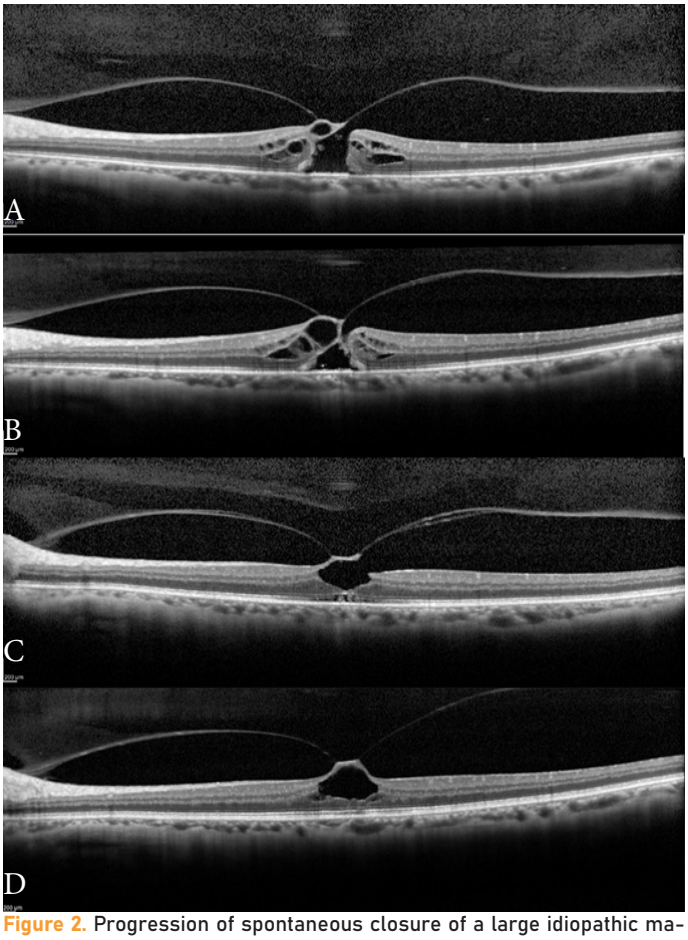

Figure 2. Progression of spontaneous closure of a large idiopathic macular hole on SD-OCT. **(A)** the initial presentation revealing the full-thickness macular hole. **(B)** after one-month's follow-up: enlargement of the macular hole diameter. **(C)** after 3 months follow-up: the bridge formation between the edges of the macular hole, the restoration of the external limiting membrane, and the disappearance of the intraretinal cavitations. **(D)** after 5 months follow-up: complete closure of the macular hole with the restoration of the outer retinal layers (ellipsoid zone and external limiting membrane) and foveal pseudocyst formation.

Discussion

Spontaneous resolution of a large idiopathic macular hole has been rarely reported. The underlying mechanisms and the contributing factors are not yet fully established [4]. The reported cases were mostly isolated or in short series with no statistical conclusions. Several possible elements have been discussed [5,6]. A complete posterior hyaloid detachment, leading to a decrease in anteroposterior tractions; the bridging of retinal tissue and glial cell proliferation through the defected space with the development of a contractile epiretinal macular membrane. Michalewska and al. believed that the sharp edge in an idiopathic macular hole contributes to its spontaneous closure [4,5,7]. Morawski and al.[8] reported the first series of 10 cases of spontaneous resolution of FTMH, with different stages. They concluded that the main process leading to spontaneous closure is the « bridging » phenomenon. They reported that the shorter the duration of the symptomatology was, the shorter will be the period of closure and the better will be the final VA. On the other hand, they demonstrated that a complete PVD is not a mandatory condition for spontaneous resolution of the macular hole. Ohayan and al. [9] reported a case of spontaneous remedy of bilateral FTMH without improvement of VA. They also described the « bridging » phenomenon and they attributed the poor final VA to the long evolution period.

Finally, Brigman and al. [10] tried to explain the role of Muller's cells in the spontaneous closure of the macular hole and concluded that this rare event is «mediated by active mechanisms of Muller's cells which resemble those involved in ontogenetic foveal development ».

In conclusion, spontaneous closure of large FTMH is rare but described. Through our paper, we have shown that not only spontaneous closure is possible but also a good visual recovery can be expected.

References

1-Duker J, Kaiser PK, Binder S, et al. The International Vitreomacular Traction Study Group classification of vitreomacular adhesion, traction, and macular hole. Ophthalmology 2013; 120:2611–19.

2-Kokame GT, McCauley MB. Spontaneous reopening of a spontaneously closed macular hole. Am J Ophthalmol 2002 ; 133 :280–2.

3-Freund KB, Ciardella AP, Shah V, et al. Optical coherence tomography documentation of spontaneous macular hole closure without posterior vitreous detachment. Retina 2002 ;22 :506–9.

4- J Chen, L Lee, S Vorster. Spontaneous resolution of a stage 3 macular hole: Long-Term Follow-up with Optical Coherence Tomography. Retin Cases Brief Rep.2008;2(3):225-7.

5-Xida Liang, Wu Liu. Characteristics and Risk Factors for Spontaneous Closure of Idiopathic Full-Thickness Macular Hole. J Ophthalmol. 2019 Mar 13;2019:4793764.

6-MG Fernández, JC Navarro. Spontaneous closure of stage IV idiopathic full-thickness macular hole and late reopening as a lamellar macular hole: a case report. Med Case Rep. 2012 Jun 28;6:169.

7-Michalewska Z, Cisiecki S, Sikorski B, et al. Spontaneous closure of stage III and IV idiopathic full-thickness macular holes—a two-case report. Graefes Arch Clin Exp Ophthalmol 2008;246:99–104.

8- K Morawski, J-Jamborska, A Kubicka-Trząska et al. The analysis of spontaneous closure mechanisms and regeneration of retinal layers of a full-thickness macular hole: Relationship with Visual Acuity Improvement. Retina. 2016 Nov;36(11):2132-39.

9- A Ohayon, A Rubowitz. Spontaneous closure of bilateral macular holes. Am J Ophthalmol Case Rep. 2019 Jul 10;15:100516.

10- A Bringmann, T Duncker, C Jochmann, T Barth, G Duncker, P Wiedemann. Spontaneous closure of small full-thickness macular holes: Presumed role of Müller cells. Acta Ophthalmol. 2020 Jun;98(4):e447-e456.

FAITS CLINIQUES

Apport de l'imagerie multimodale dans la vasculopathie choroidienne polypoidale

Contribution of multimodal imaging in choroidal polypoidal vasculopathy

Kmar Maaloul, Imene Kaibi, Salma Gargouri, Mona Rekik, Dorra Sellami, Amira Trigui
Service d'ophtalmologie, Hôpital universitaire Habib Bourguiba, Faculté de médecine de Sfax, Université de Sfax, Tunisie

Mots-clés
vasculopathie choroïdienne polypoïdale, Bévacizumab, pachychoroide .

Résumé

Introduction. La vasculopathie choroïdienne polypoïdale est une maculopathie exsudative avec de multiples décollements de l'épithélium pigmentaire sérosanguins récurrents. Son diagnostic repose sur l'imagerie multimodale. Son traitement fait recours essentiellement aux anti-VEGF.

Objectif. Décrire l'aspect en imagerie multimodale et l'évolution sous traitement chez deux patients présentant une vasculopathie choroïdienne polypoïdale.
Observation. (1) Une Femme âgée de 50 ans, sous anticoagulants pour trouble de rythme cardiaque, a consulté pour une baisse de l'acuité visuelle de l'œil gauche en rapport avec un hématome sous-rétinien. La tomographie en cohérence optique maculaire évoquait une vasculopathie choroïdienne polypoïdale. La patiente a eu une injection intra-vitréenne de Bévacizumab au niveau de l'œil gauche puis une vitrectomie, suite à l'apparition d'une hémorragie intra-vitréenne, avec une bonne évolution. Une l'angiographie au vert d'indocyanine, réalisée en post opératoire, a confirmé le diagnostic.
(2) Un Homme âgé de 52 ans sans antécédents consulte pour une baisse de l'acuité visuelle plus importante au niveau de l'œil droit. Le fond de l'œil et l'imagerie multimodale étaient en faveur d'une vasculopathie choroïdienne polypoïdale active au niveau des deux yeux. Le patient a reçu des injections intra-vitréennes de Bévacizumab aux deux yeux avec une bonne évolution.
Conclusion. La tomographie en cohérence optique et l'angiographie au vert d'indocyanine sont d'un grand apport pour le diagnostic de la vasculopathie choroïdienne polypoïdale. Les anti-VEGF restent souvent indiqués en première intention.

Keywords
polypoidal choroidal vasculopathy, Bevacizumab, pachychoroid

Abstract

Introduction. Polypoidal choroidal vasculopathy is an exudative maculopathy with multiple recurrent serosanguineous pigment epithelial detachments. Its diagnosis is based on multimodal imaging. Its treatment uses mainly anti-VEGF drugs.
Purpose To describe the aspect on multimodal imaging and the evolution under treatment in two patients with polypoidal choroidal vasculopathy.
Observation.(1) A 50-year-old woman, on anticoagulants for heart rhythm disorder, consulted for a decrease in visual acuity in theleft eye related to a subretinal hematoma. Macular optical coherence tomography suggested polypoidal choroidal vasculopathy. The patient had an intravitreal injection of Bevacizumab in the left eye and then a vitrectomy, following the appearance of an intravitreal haemorrhage, with good evolution. An indocyanine green angiography, performed postoperatively, confirmed the diagnosis.
(2)A 52-year-old man with no history consults for a decrease in visual acuity especially in the right eye. The ocular fundus and the multimodal imaging were in favor of active polypoidal choroidal vasculopathy in both eyes. The patient received 3 intravitreal injections of Bevacizumab in each eye with good progress.
Conclusion. Optical coherence tomography and indocyanine green angiography are of great value for the diagnosis of polypoidal choroidal vasculopathy. Anti-VEGFs are often indicated as first-line therapy.

Introduction

La vasculopathie choroïdienne polypoïdale (VCP) est une maculopathie exsudative avec de multiples décollements de l'épithélium pigmentaire (DEP) sérosanguins récurrents. Longtemps considérée comme sous type de dégénérescence maculaire liée à l'âge (DMLA) néovasculaire, elle a été intégrée ensuite dans le spectre des pachychoroides et a été récemment rebaptisée en " Néovascularisation anévrysmale de type 1 ". Malgré plusieurs efforts de classification, aucun consensus n'existe à ce jour (1,2). Plusieurs alternatives thérapeutiques existent comprenant le traitement laser focal, la photothérapie dynamique (PDT) à la verteporfine et surtout les anti-VEGF (anti-vascular endothelial growth factor) avec la possibilité d'un traitement combiné (3)

Objectif

Décrire l'aspect en imagerie multimodale et l'évolution sous traitement chez deux patients présentant une vasculopathie choroïdienne polypoïdale.

Obseravation

Observation 1

une Femme âgée de 50 ans, sous anticoagulants pour trouble de rythme cardiaque, a consulté pour une baisse de l'acuité visuelle

*Auteur correspondant :
Kmar Maaloul
Email: kmarmaaloul@hotmail.fr
Service d'ophtalmologie, Hôpital universitaire Habib Bourguiba, Tunisie
Faculté de médecine de Sfax, Université de Sfax, Tunisie

de l'œil gauche (OG) évoluant depuis 5 jours. La meilleure acuité visuelle corrigée (MAVC) était de 8/10ème au niveau de l'œil droit (OD) et de 3/10ème au niveau de l'OG. Le segment antérieur était normal. Le fond d'œil (FO) a montré des altérations maculaires de l'épithélium pigmentaire au niveau de l'OD (**Figure 1A**) et la présence d'un hématome sous rétinien touchant la macula et la périphérie inférieure au niveau de l'OG (**Figure 1B**). La Tomographie en Cohérence Optique (OCT) maculaire a montré des DEP en dôme et pointus évoquant une VCP au niveau des deux yeux associés à des signes d'exsudation et un hématome sous-rétinien au niveau de l'OG (**Figures 1 C et D**). La patiente a reçu une injection intra-vitréenne de Bévacizumab au niveau de l'OG. L'évolution fut marquée par l'apparition d'une hémorragie intra-vitréenne de moyenne abondance sans tendance à l'amélioration. La décision était de pratiquer une vitrectomie de l'OG avec une bonne évolution post opératoire et une MAVC finale de 8/10ème. Une l'angiographie au vert d'indocyanine (ICGA) faite en post opératoire a confirmé le diagnostic de VCP en montrant les lésions polyploïdales (**Figures 1 E et F**).

Observation 2

un Homme âgé de 52 ans, sans antécédents, consulte pour une BAV plus importante au niveau de l'OD évoluant depuis quelques mois. La MAVC était réduite à la décompte des doigts à un mètre au niveau de l'OD et à 4/10ème au niveau de l'OG. Le segment antérieur était normal. L'examen du FO a montré une lésion rouge orangée sphérique maculaire entourée par des exsudats lipidiques au niveau de l'OD (**Figure 2A**) et la présence d'altérations de l'EP au niveau de l'OG (**Figure 3A**). L'angiographie à la fluorescéine (AF) a montré des hyperfluorescences inhomogènes peu diffusantes au niveau des deux yeux (**Figures 2 B, C et 3 B, C**). L'OCT maculaire de l'OD a montré un DEP en dôme avec des signes d'exsudation rétinienne (**Figure 2D**). L'OCT de l'OG a montré un DEP pointu, un DEP plan irrégulier et des signes d'exsudation rétinienne (**Figure 3D**). L'OCTA a montré la présence d'un réseau néovasculaire au niveau de la choriocapillaire pour l'OG (**Figure 3E**). L'ICGA a confirmé le diagnostic de VCP en montrant des réseaux néovasculaires au niveau des 2 yeux et des lésions polyploïdales au niveau de l'OG (**Figure 2 F, G et 3 F, G)**. Le patient a reçu 3 injections intra vitréennes de Bévacizumab au niveau de chaque œil. Les signes exsudatifs rétiniens ont régressé (**Figure 2H et 3H**) et la MAVC était chiffrée à la décompte des doigts à 4 mètres au niveau de l'OD et à 5/10ème au niveau de l'OG.

Discussion

La VCP est caractérisée par la présence de dilatations nodulaires (lésions polypoïdales) provenant de réseaux néovasculaires (branching neovascular networks (BNN)) qui se ramifient principalement dans l'espace sous épithélial et qui se voient mieux sur l'ICG (4). La prévalence de la VCP est plus élevée chez les Asiatiques que chez les Blancs. L'âge moyen de la maladie est de 60 ans (5). Sur le plan clinique, la VCP peut être suspectée devant la présence au FO de nodules sous rétiniens rouges orangés, de taille variable, uniques ou multiples, de localisation maculaire ou périphérique correspondant à des DEP, d'exsudats rétiniens, de DSR ou d'hémorragie sous rétinienne (3). L'AF est peu sensible et peu spécifique pour le diagnostic de la VCP. Elle montre une hyperfluoresence progressive des dilatations anévrismales, diffusant peu au temps tardif et une hyperfluoresence du BNN difficilement différentiable des lésions polypoïdales (3). L'ICGA constitue l'examen clé pour le diagnostic de la VCP. Elle permet la visualisation des lésions polypoïdales sous forme de lésions hyperfluorescentes arrondies dès les temps précoces pouvant persister aux temps tardifs ou bien réaliser un phénomène de wash-out. Le BNN est visible dès les temps précoces avec présence des lésions polypoïdales en son sein ou sur son bord. Il peut se voir aux temps tardifs réalisant une « plaque hyperfluorescente » (1). L'aspect en OCT est très évocateur.

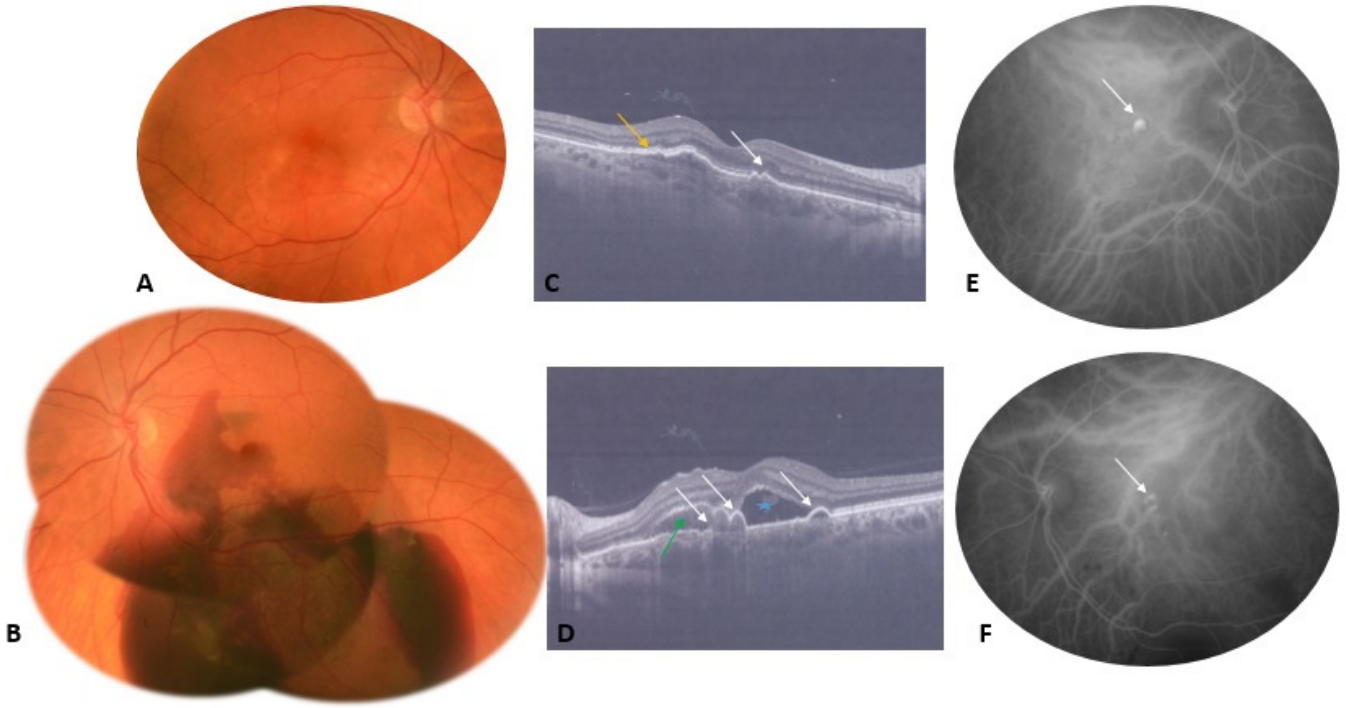

Figure 1. Photographies du fond d'œil montrant (A) des altérations maculaires de l'épithélium pigmentaire au niveau de l'œil droit et (B) un hématome sous rétinien au niveau de l'œil gauche. Coupes OCT montrant (C) un décollement de l'épithélium pigmentaire pointu (flèche blanche) et un autre en dôme (flèche jaune) sans signes d'exsudation rétinienne au niveau de l'œil droit et (D) des décollements de l'épithélium pigmentaire (flèches blanches), un décollement séreux de la rétine (étoile bleue) et un hématome sous rétinien (flèche verte) au niveau de l'œil gauche. (E, F) Clichés d'angiographie au vert d'indocyanine objectivant des dilatations vasculaires polypoidales hypercyanecentes (flèches blanches) au niveau des deux yeux.

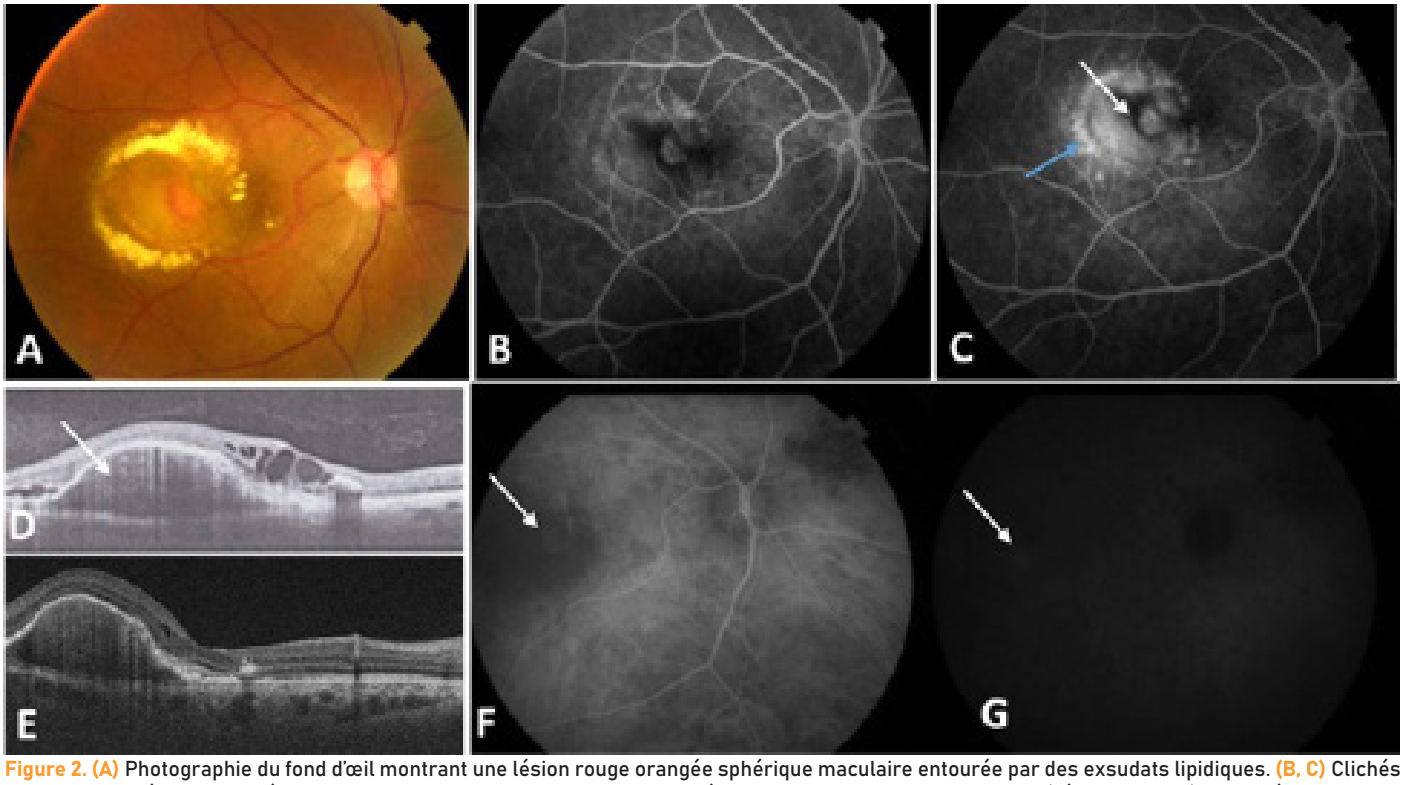

Figure 2. (A) Photographie du fond d'œil montrant une lésion rouge orangée sphérique maculaire entourée par des exsudats lipidiques. **(B, C)** Clichés d'angiographie à la fluorescéine montrant une hyperfluorescence inhomogène diffusant peu aux temps tardifs (flèche blanche) avec présence de pin points (flèche bleue) aux temps tardifs. **(D)** Coupe OCT montrant un décollement de l'épithélium pigmentaire en dôme (flèche blanche), un décollement séreux de la rétine, un épaississement rétinien et des logettes cystoïdes intra rétiniennes. **(E)** Coupe OCT après 3 injections intra vitréennes de Bévacizumab. **(F, G)** Clichés d'angiographie au vert d'indocyanine montrant une plaque hyperfluorescente (flèche blanche) visible dès les temps précoces.

Les lésions polypoïdales apparaissent comme des élévations en dôme de l'EP modérément hyperréflectives. La lésion polypoïdale est souvent appendue à la face externe de l'EP. Le BNN réalise un soulèvement plan et irrégulier de l'EP (double layer sign). Une choroïde épaisse ou des pachyvaisseaux peuvent être associés (1). Pour l'OCTA, au niveau de la segmentation choriocapillaire, le BNN est bien détecté (86% des cas) comme une lésion hyperdense avec flux. Par contre, les lésions polypoïdales ne sont pas toujours détectées en OCTA (67% des cas). Elles correspondent à des structures rondes hypodenses sans flux ou hyperdenses avec flux parfois entourés d'un halo hypodense (6). Le diagnostic de la VCP repose ainsi sur l'imagerie multimodale et l'ICGA y occupe une place de référence. Néanmoins, l'APOIS PCV Workgroup a proposé en 2020 un ensemble de critères diagnostiques pratiques basés sur l'OCT pour diagnostiquer la VPC sans recours à l'ICGA. Il regroupe trois critères majeurs qui sont un DEP pointu, une lésion annulaire sous l'EP et une élévation complexe de l'EP à l'OCT en face et quatre critères mineurs comprenant une choroïde épaisse avec dilatation des vaisseaux de la couche de Haller, un double-layer sign, un DEP com L'association de trois critères majeurs à un critère mineur a une sensibilité de 78 % pour faire le diagnostic de VCP avec une spécificité de plus de 90% (4). Plusieurs classifications de la VCP, d'intérêt thérapeutique et pronostique, ont été décrites. La plus récente, avec l'avènement du spectre des pachychoroïdes, distingue une VCP sans pachychoroïde qui touche surtout des patients âgés, caucasiens, avec des caractéristiques de la DMLA et une meilleure réponse aux anti-VEGF et une VCP avec pachychoroïde qui touche surtout des patients jeunes, afro-américains et asiatiques, avec des caractéristiques de la chorio-rétinite séreuse centrale (CRSC), une plexe ou multilobé et la présence d'un nodule orange au FO. L'association de trois critères majeurs à un critère mineur a une sensibilité de 78 % pour faire le diagnostic de VCP avec une spécificité de plus de 90% (4). Plusieurs classifications de la VCP, d'intérêt thérapeutique et pronostique, ont été décrites. La plus récente, avec l'avènement du spectre des pachychoroïdes, distingue une VCP sans pachychoroïde qui touche surtout des patients âgés, caucasiens, avec des caractéristiques de la DMLA et une meilleure réponse aux anti-VEGF et une VCP avec pachychoroïde qui touche surtout des patients jeunes, afro-américains et asiatiques, avec des caractéristiques de la chorio-rétinite séreuse centrale (CRSC), une moindre réponse à une monothérapie par des anti-VEGF et une réponse à la PDT (7). Il existe pour la VCP plusieurs alternatives thérapeutiques. . Le laser focal, permettant une occlusion vasculaire des polypes, est proposé en cas de localisation extra-fovéale ou extra-maculaire après repérage des polypes en ICGA. La PDT à la verteporfine, permettant aussi une occlusion vasculaire des polypes, est indiquée en cas de polypes de localisation rétro ou juxta fovéale ou inter-papillo maculaire. Elle peut être réalisée en pleine fluence (50 J/cm2) ou en demi-fluence (25 J/cm2) et elle doit couvrir à la fois les lésions polypoïdales et le BNN associé (8). Les injections intra-vitréennes d'anti-VEGF (Bévacizumab, Ranibizumab, Aflibercept) ont un rôle dans la réduction de l'exsudation de la VCP et sur l'occlusion vasculaire des polypes. Le schéma consiste en une induction par 3 injections mensuelles d'anti-VEGF poursuivie selon le régime souhaité (PRN, Treat & Extend, Q8). En cas de combithérapie, la PDT est réalisée en premier et est suivie d'une injection d'anti-VEGF le jour même de préférence ou dans les 24—48 heures (1). Plusieurs études ont comparé les différentes alternatives thérapeutiques et leur combinaison (Everest, Laptop, Planet, Everest-II, etc). Au vu des bons résultats des études cliniques sur la monothérapie et de la difficulté d'accès à la PDT, un traitement initial par monothérapie avec anti-VEGF est acceptable. Un traitement différé par thérapie combinée (PDT et anti-VEGF) pourra être proposé pour but de limiter le nombre de retraitement en cas de signes exsudatifs en OCT (1). Le traitement de la VCP reste un axe majeur de la recherche thérapeutique future, où de nouvelles molécules comme le Brolucizumab

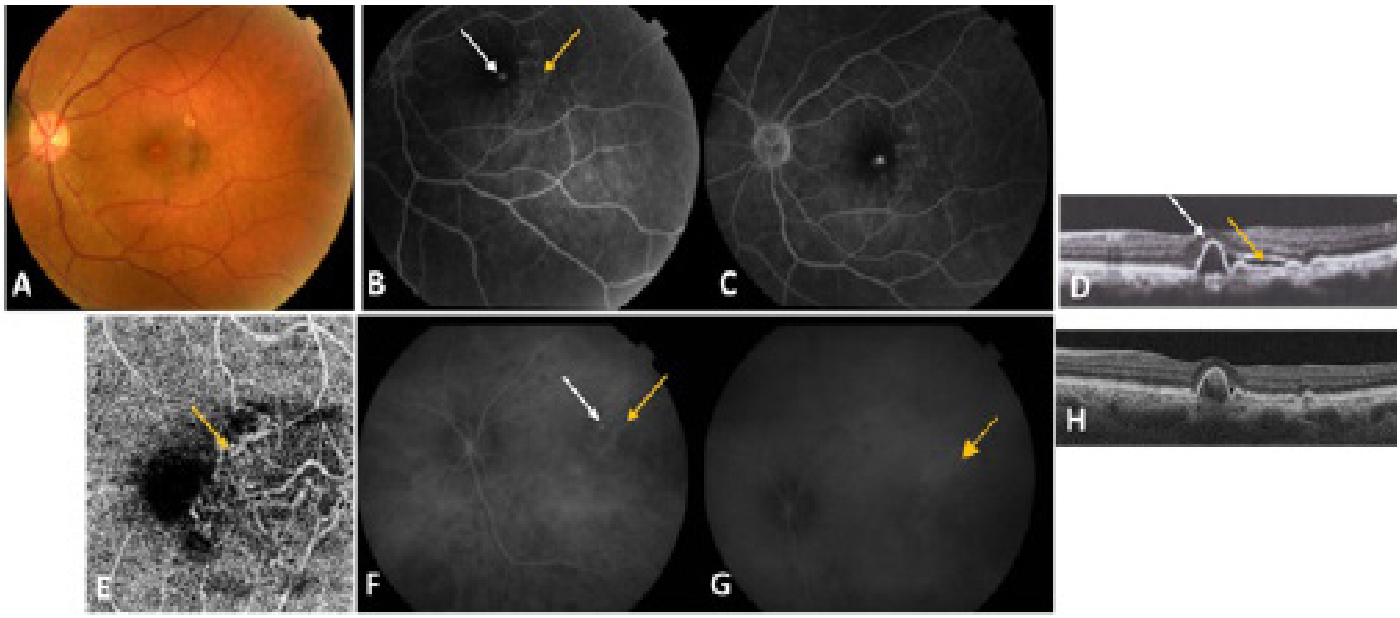

Figure 2. (A) Photographie du fond d'œil montrant la présence d'altérations de l'épithélium pigmentaire. (B, C) Clichés d'angiographie à la fluorescéine montrant une lésion hyperfluorescente qui diffuse légèrement aux temps tardifs (flèche blanche) associée à une hyperfluorescence inhomogène avec présence de pin points (flèche jaune). (D) Coupe OCT montrant un décollement de l'épithélium pigmentaire pointu (flèche blanche) et un autre plan irrégulier (flèche jaune) avec des signes d'exsudation rétinienne. (E) OCT-angiographie montrant la présence d'une lésion hyperdense avec flux correspondant à un réseau néovasculaire (flèche jaune) au niveau de la choriocapillaire. (F, G) Clichés d'angiographie au vert d'indocyanine montrant une lésion hyperfluorescente arrondie dès les temps précoces réalisant un phénomène de wash out aux temps tardifs (flèche blanche) et une plaque hyperfluorescente visible dès les temps précoces (flèche jaune). (H) Coupe OCT après 3 injections intra vitréennes de Bévacizumab.

et le faricimab offrent l'espoir d'une charge de traitement considérablement réduite (8).

Conclusion

Le diagnostic de la VCP a été amélioré par l'OCT, avec des critères diagnostiques majeurs et mineurs de la pathologie récemment proposés, mais l'ICGA reste encore le gold standard. Les anti-VEGF gardent leur place dans le traitement de première intention et seront meilleurs si associés à la PDT. Plusieurs études sont encore nécessaires pour approfondir nos connaissances sur la VCP.

Réferences

[1] Srour M, Sayag D, Nghiem-Buffet S, Arndt C, Creuzot-Garcher C, Souied E, et al. Approche diagnostique et thérapeutique de la vasculopathie polypoïdale choroïdienne. Recommandations de la Fédération France Macula. J Fr Ophtalmol. sept 2019;42(7):762-77.

[2] Cheung CMG, Lai TYY, Ruamviboonsuk P, Chen SJ, Chen Y, Freund KB, et al. Polypoidal Choroidal Vasculopathy. Ophthalmology. mai 2018;125(5):708-24.

[3] Srour DM, Semoun DO, Souied PÉ.Vasculopathie polypoïdale. Pratiques en ophtalmologie.Octobre/novembre 2017; 10(98):109-14.

[4] Cheung CMG, Lai TYY, Teo K, Ruamviboonsuk P, Chen SJ, Kim JE, et al. Polypoidal Choroidal Vasculopathy. Ophthalmology. mars 2021;128(3):443-52. [5] Sahu Y, Chaudhary N, Joshi M, Gandhi A. Idiopathic polypoidal choroidal vasculopathy: a review of literature with clinical update on current management practices. Int Ophthalmol. févr 2021;41(2):753-65.

[6] Wang Y, Yang J, Li B, Yuan M, Chen Y. Detection Rate and Diagnostic Value of Optical Coherence Tomography Angiography in the Diagnosis of Polypoidal Choroidal Vasculopathy: A Systematic Review and Meta-Analysis. J Ophthalmol. 14 déc 2019;2019:1-12.

[7] Chang Yc, Cheng Ck. Difference between pachychoroid and nonpachychoroid polypoidal choroidal vasculopathy and their response to anti-vascular endothelial growth factor therapy. Retina. juill 2020;40(7):1403-11.

[8] Fenner BJ, Cheung CMG, Sim SS, Lee WK, Staurenghi G, Lai TYY, et al. Evolving treatment paradigms for PCV. Eye. févr 2022;36(2):257-65.

FAITS CLINIQUES

Œil rouge révélant une fistule carotido-caverneuse spontanée type A

A red eye revealing A-type spontaneous carotid-cavernous fistula

Nadia Ben Abdesslem*, Mariem Doukh, Ahmed Mahjoub, Anis Mahjoub, Mohamed Ghorbel, Hechmi Mahjoub
Service d'Ophtalmologie, Hôpital Farhat Hached,Sousse, Tunisie

Mots-clés
Fistule carotido-caverneuse, Exophtalmie, Hypertonie oculaire, résolution spontanée

Résumé
Nous rapportons un cas d'une fistule carotidocaverneuse (FCC)gauche type A de survenue spontanée. Une exophtalmie pulsatile avec dilatation des vaisseaux épiscléraux ont permis de suspecter le diagnostic qui a été confirmé par une angio-IRM(Imagerie par résonance magnétique). L'évolution est marquée par la survenue d'une hémorragie intracérébrale et méningée puis une régression des signes ophtalmologiques physiques et fonctionnels par oblitération spontanée de la FCC .
Conclusion. Le traitement endovasculaire des FCC doit être rapide dès que le diagnostic posé car la résolution spontanée demeure incertaine et imprévisible. Cette attitude permet d'améliorer considérablement leur pronostic.

Keywords
carotid-cavernous fistula , Exophthalmos , High intraocular pressure,Spontaneous closure

Abstract
Purpose. We report a case of spontaneous left carotid-cavernous direct, high-flow fistula. Pulsatile exophthalmos and episcleral vessel dilation helped to suspect the diagnosis which was confirmed by MRA (Magnetic resonance angiography).Then , the patient suffered from meningeal and intracerebral hemorrhage before the spontaneous resolution of this fistula.
Conclusion. Because spontaneous closure cannot be reliably predicted , the fistula should be treated rather than waiting for spontaneous thrombosis. Prompt endovascular treatment can considerably improve the prognosis.

Introduction

Les fistules carotido-caverneuses (FCC) sont des communications aberrantes entre le système carotidien et le sinus caverneux. Un contexte traumatique est retrouvé dans la majorité des cas selon les études [1] [2]. Bien que rare, les FCC peuvent être spontanées [3]. Une connaissance des signes cliniques de diagnostic de FCC est nécessaire pour éviter des complications qui peuvent engager le pronostic vital et visuel. Son traitement fait appel dans la plupart des cas à la neuroradiologie interventionnelle surtout lorsqu'il s'agit d'une FCC direct à haut débit mais la résolution spontanée reste possible et exceptionnelle.
Notre cas illustre la présentation clinique, radiologique et l'évolution vers une résolution spontanée d'une FCC directe à haut débit spontanée.

Observation

Il s'agit d'une femme âgée de 53 ans qui a consulté initialement (avant 3 semaines) pour rougeur oculaire unilatéral gauche et qui a été traité comme étant une conjonctivite virale. Devant la non amélioration sous traitement, elle nous a consulté à l'hôpital Farhat Hached Sousse . A l'interrogatoire, la patiente rapporte avoir juste des céphalées intermittentes. Dans ses antécédents, on trouve une hypertension artérielle de découverte récente bien équilibrée sous traitement ; on ne retrouvait pas de notion de chute ou traumatisme crânien. L'examen ophtalmologique a objectivé à l'œil gauche une acuité visuelle (AV) réduite à 4/10ème, une exophtalmie pulsatile axile non réductible avec œdème palpébral, une hyperhémie conjonctivale avec dilatation des vaisseaux épiscléraux en tête de méduse (**Figure 1**). La sensibilité cornéenne est absente, le tonus oculaire (TO) est élevé à 22 mmHg. L'examen pupillaire et la motricité oculaire sont normaux ainsi que le fond d'œil. L'examen de l'œil droit est sans anomalies. Devant ce tableau on a demandé une échographie doppler des vaisseaux ophtalmiques qui a montré une veine ophtalmique supérieure gauche dilatée à haut débit légèrement artérialisée (**Figure 2**)puis on a complété par une angio-IRM (angiographie par résonance magnétique) qui a objectivé une exophtalmie gauche grade I, une dilatation de la veine ophtalmique gauche témoignant d'une FCC gauche directe à haut débit type A(**Figure 3**). Une artériographie et une embolisation de la FCC étaient prévues pour cette patiente mais le lendemain, elle a présenté une hémiplégie droite avec aphasie d'installation brutale. On a demandé une tomodensitométrie cérébrale faite en urgence qui a montré un hématome fronto-pariéto-insulaire gauche responsable d'un effet de masse sur les structures médianes, associé à une hémorragie intra-ventriculaire (**Figure4**). A l'examen on note des pupilles intermédiaires réactives, un score de Glasgow à 8 sur 15 et une tension artérielle à 14/8. Une évacuation de l'hématome a été faite par l'équipe de neurochirurgie en urgence puis la patiente a été transférée au service de réanimation où elle a séjourné pendant 1 mois.Un examen ophtalmologique de contrôle de l'œil gauche a montré une résolution de tous les signes déjà décrits : une AV à 7/10ème, une disparition de l'exophtalmie, une légère hyperhémie conjonctivale, absence de dilatation des vaisseaux épiscléraux et un TO normal à 14 mmHg (**Figure 5**).
Une angio-IRM cérébrale faite a confirmé l'oblitération spontanée de la FCC gauche.

*Auteur correspondant:
Nadia Ben Abdesslem
Email : nadiabenabdesslem@gmail.com
Département d'Ophtalmologie, Hopital Farhat Hached, Sousse, Tunisie

Figure 1. Photographie du segment antérieur de l'œil gauche : Dilatation veineuse épi sclérale

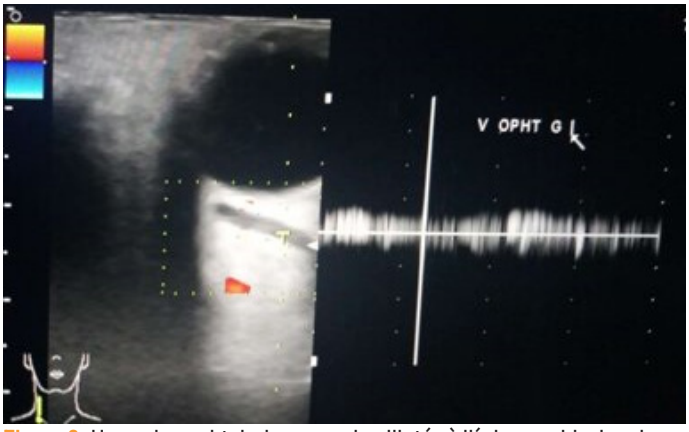

Figure 2. Une veine ophtalmique gauche dilatée à l'échographie doppler

Discussion

Le plus souvent, les FCC sont d'origine traumatique, elles s'observent lors de traumatismes graves de la base du crâne [5]. Bien que rares, les FCC peuvent être spontanées [5] et qui ont un tableau clinique moins bruyant ce qui explique un retard diagnostic dans certains cas [6].Les signes cliniques oculaires sont prépondérants du fait de la position d'amont des veines ophtalmiques par rapport au sinus caverneux [7]. Ce cas illustre les signes cliniques qui peuvent orienter vers le diagnostic d'une FCC : baisse de l'AV avec exophtalmie pulsatile, hyperhémie conjonctivale, dilatation des vaisseaux épiscléraux en tête de méduse et hypertonie oculaire. Le tableau peut associer aussi des paralysies oculomotrices des nerfs passant par le sinus caverneux : atteinte de III, IV ou VI [11]. La classification des FCC la plus utilisée est celle de Barrow et al.[4] qui classent les FCC en 4 types de A à D : les FCC de type A résultent d'un shunt direct entre le sinus caverneux et la carotide interne (ACI). Les types B-C-D sont toutes des FCC indirectes résultant d'un shunt entre le sinus caverneux, et des branches méningées de l'ACI pour les FCC de type B, des branches méningées de l'artère carotide externe (ACE) pour les FCC de type C, des branches méningées de l'ACI et l'ACE pour les FCC de type D [8]. Les FCC de type A sont les plus fréquentes, représentant 75 à 80 % de la totalité des FCC [9]. Elles sont le plus souvent post-traumatiques touchant l'homme jeune[10]. L'origine primitive des FCC type A est rare : Helmke et al. [3] ont rapporté 42 cas de FCC type A non traumatiques. Ces sont les FCC type indirectes (B-D) qui surviennent souvent spontanément chez la femme de plus de 50 ans [11]. Dans notre cas, il s'agit d'une FCC directe type A spontanée chez une femme de 53ans. L'exploration radiologique est nécessaire pour le diagnostic de certitude de FCC. L'écho-doppler couleur permet d'affirmer la fistule en montrant au niveau des veines ophtalmiques un signal doppler inversé dirigé vers la face à renforcement systolique et confirme l'artérialisation de la veine ophtalmique supérieure [12]. L'IRM ou TDM montre le plus souvent des signes indirects de FCC à type dilatation de la veine ophtalmique supérieure du côté de la fistule, un épaississement du contenu de l'orbite, une exophtalmie, une dilatation des veines corticales [10,13]. Bien que rare, l'IRM peut individualiser la fistule comme dans notre cas. L'artériographie cérébrale reste l'examen de référence pour mettre en évidence le shunt, identifier précisément les vaisseaux impliqués et permet aussi un geste thérapeutique [10].

Actuellement leur traitement se fonde sur la neuroradiologie interventionnelle [14]. Une régression spontanée des FCC est rare: elle est décrite dans la littérature dans 1.2 à 4 % des cas [15] mais son mécanisme demeure controversé [16]. Dans notre cas, cette régression spontanée est surnenue après la surnenue d'un accident vasculaire cérébral.Non traitées, les FCC peuvent engager le pronostic visuel : glaucome, rétinopathie de stase, décollement ou hématome choroïdien [11], et même le pronostic vital : une hémorragie méningée, un accident vasculaire cérébral ischémique ou hémorragique [17].

Figure 3. Clichés d'une angio-IRM cérébro-orbitaire : Fistule carotido-caverneuse gauche type A (flèche jaune)

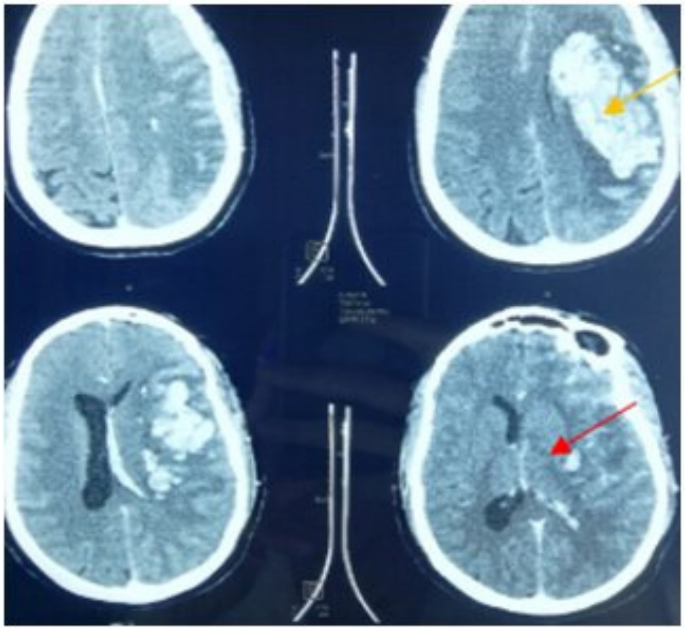

Figure 4. TDM cérébrale montrant un hématome fronto-pariéto-insulaire gauche (flèche jaune) associé à une hémorragie intra-ventriculaire (flèche rouge)

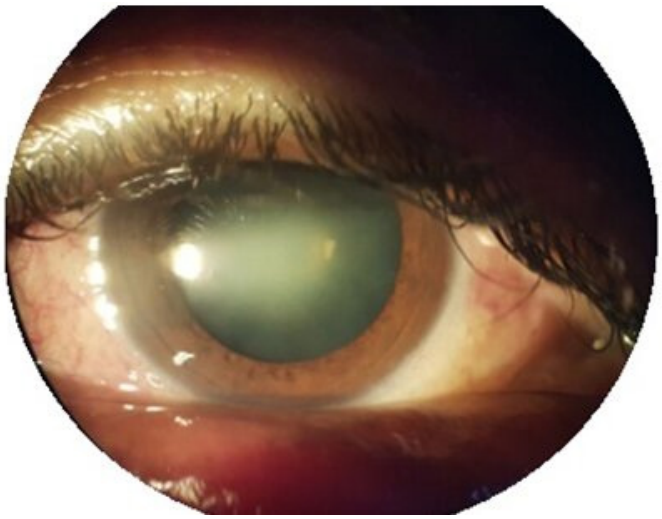

Figure 5. Photographie du segment antérieur de l'œil gauche après la résolution spontanée de la FCC

Pour cette raison, il est nécessaire de souligner le caractère urgent du traitement dès que le diagnostic est posé et ne pas attendre une résolution spontanée qui est incertaine et imprévisible.

Conclusion

La FCC doit être un diagnostic à évoquer devant un œil rouge associant une exophtalmie pulsatile et une hypertonie oculaire même en absence d'un contexte traumatique. Cette attitude permet d'améliorer le pronostic des FCC et d'éviter les complications neurologiques qui auront des séquelles lourdes.

Références

[1] Gagnon N, debien B, Baccialone J, Perez JP, Pats B. Carotido-cavernous fistula after traumatic brain injury: an unusual vascular complication.Ann FrAnesth Reanim. 2006; 25(8): 891-4
[2] Phatouros CC, meyers Pm, dowd CF et al. Carotid artery cavernous fistulas. Neurosurg Clin N Am. 2000; 11: 67-84.
[3}Helmke K, Krüger O, Laas R, et al. The direct carotid cavernous fistula: a clinical, pathoanatomical, and physical study. Acta Neurochir 1994; 127: 1–5.
[4] Barrow DL, Spector RH, Braun IF, et al. Classification and treatment of spontaneous carotid-cavernous sinus fistulas. J Neurosurg 1985; 62: 248–256.
[5]Shaheryar K, Caspar G,Steve J. A rare case of bilateral spontaneous indirect caroticocavernous fistula treated previously as a case of conjunctivitis. Ther Adv Ophthalmol.2018 Jan-Dec; 10: 2515841418788303.
[6]Xia Y. A red eye induced by a spontaneous carotid cavernous fistula.Am J Emerg Med. 2018 Dec;36(12):2336.
[7]Lv X1, Feng W, Li Y, Yang X, Jiang C, Liu L, Liu J, Sun J, Wu Z. Cavernous region dural fistulas with venous drainage of latero-cavernous sinus. Neurol India. 2011 Mar-Apr;59(2):190–4.
[8]N. Bonnin, F. Bacin, J. Gabrillargues, F. Chiambaretta. Fistule carotido-caverneuse : confrontation des aspects cliniques et neuroradiologiques pré- et post-embolisation. J Fr Ophtalmol. 2013 Dec;36(10):862-7.
[9]Debrun G.M., Vinuela F., Fox A.J., Davis K.R., Ahn H.S. Indications for treatment and classification of 132 carotid-cavernous fistulas Neurosurgery 1988 ; 22 : 285-289.
[10] Ellis J.A., Goldstein H., Connolly E.S., Meyers P.M. Carotid-cavernous fistulas Neurosurg Focus 2012 ; 32 : E9.
[11] Vighetto A. Malformations vasculaires Paris: Elsevier-Masson (2004). [Neuro-ophtalmologie, rapport de la Société française d'ophtalmoogie 2004.
[12]Kilic T., Elmaci I., Bayri Y., Pamir M.N., Erzen C. Value of transcranial Doppler ultrasonography in the diagnosis and follow-up of carotid-cavernous fistulae. Acta Neurochir (Wien) 2001; 143: 1257-1264[Discussion 64–65].
[13] Sellam M., Milazzo S., Deramond H. [Traumatic carotid-cavernous sinus fistula: a case study] J Fr Ophtalmol 2005; 28: 772.
[14]Dupoirieux L, Coubes P, Jammet P, et al. The contribution of modern medical imaging in post-traumatic carotid-cavernous fistula. Apropos of a case. Rev Stomatol Chir Maxillofac. 1993;94(6):371–4.
[15] Iampreechakul P, Tirakotai W, Tanpun A, Wattanasen Y, Lertbusayanukul P, Siriwimonmas S. Spontaneous resolution of direct carotid-cavernous fistulas: Case series and literature review. Interv Neuroradiol. 2019;25:71–89.
[16] Luo CB, Teng MM, Chang FC, et al. Spontaneous thrombosis and complete disappearance of traumatic carotid-cavernous fistulas after angiography. J Chin Med Assoc 2005; 68: 487–490.
[17]Ikeda G., Kato N., Watanabe D., Ogata A., Kasuya H., Yamazaki T., and al. [A case of non-traumatic direct carotid-cavernous fistula presenting with cerebral infarction] No Shinkei Geka 2012; 40 : 785-792.

IMAGE EN OPHTALMOLOGIE

Résultats tomographiques de la hyaloïdotomie postérieure au laser Nd:Yag dans la rétinopathie de Valsalva

Tomographic findings after posterior Nd:Yag laser hyaloidotomy in Valsalva retinopathy

Chiraz Abdelhedi, Nesrine Abroug, Wejdene Nabi, Bechir Jelliti, Moncef Khairallah
Service d'Ophtalmologie, Hôpital Fattouma Bourguiba (Monastir, Tunisie)
Faculté de Médecine de Monastir, Université de Monastir, Tunisie

Nous rapportons le cas d'un jeune étudiant de 25 ans, qui s'est présenté aux urgences ophtalmologiques pour une baisse visuelle brutale de l'œil gauche évoluant depuis huit jours suite à un effort violent à glotte fermée. L'examen ophtalmologique de l'œil droit était sans particularités avec une MAVC à 10/10ème.
L'examen clinique initial de l'œil gauche a retrouvé une meilleure acuité visuelle corrigée (MAVC) limitée au décompte des doigts, un segment antérieur calme et un tonus oculaire normal. L'examen du fond d'œil gauche a montré une hémorragie rétro-hyaloïdienne prémaculaire affleurant le centre fovéolaire (Figure 1 A). L'angiographie à la fluorescéine a montré un effet masque causé par l'hémorragie, sans anomalies vasculaires rétiniennes ou choroïdiennes associées (Figure 1 B). La Tomographie en Cohérence Optique Swept Source (SS-OCT) a objectivé une hyper-réflectivité pré-rétinienne rétrohyloïdienne de siège maculaire avec cône d'ombre postérieur (Figure 1 C,D).
Un traitement par laser Nd:YAG a été effectué au niveau du bord inférieur de la collection hématique rétro-hyaloïdienne. La réalisation d'un seul impact (3 mJ) au niveau de la hyaloïde postérieure a permis une évacuation immédiate de l'hématome (Figure 1 E). Une semaine après la réalisation du laser, la MAVC était à 10/10ème avec un drainage complet de l'hématome. La SS-OCT a retrouvé un profil fovéolaire normal avec une interruption de la hyaloide postérieure en regard de la zone d'impact du laser et un décollement postérieur du vitré incomplet (Figure 1 F).
L'évolution de l'hémorragie de Valsalva est souvent spontanément favorable avec une bonne récupération visuelle en quelques jours à quelques semaines [1]. Chez notre patient, la non-tendance à la résorption spontanée au bout de huit jours chez un sujet jeune en pleine activité a motivé l'indication d'une hyaloïdotomie postérieure au laser argon. Il s'agit d'une

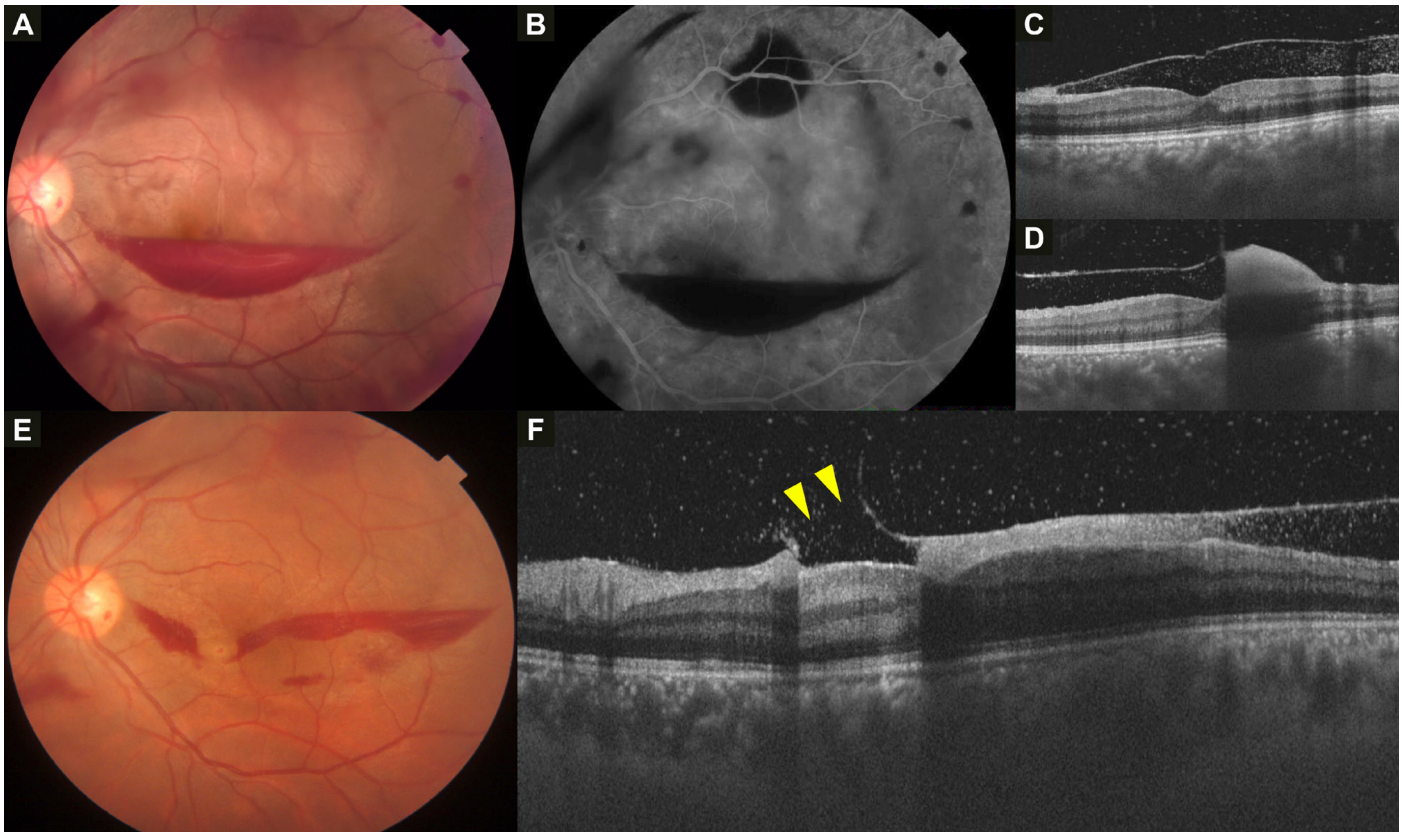

*Auteur correspondant:
Chiraz Abdelhedi
Email : chirazabdelhedi1992@gmail.com
Service d'Ophtalmologie, Hôpital Fattouma Bourguiba (Monastir, Tunisie)
Faculté de Médecine de Monastir, Université de Monastir, Tunisie

Il s'agit d'une thérapeutique avantageuse présentant peu d'effets indésirables et qui peut être indiquée de façon précoce [2]. Elle est proposée en cas d'hémorragie prémaculaire, volumineuse, dont la limite inférieure est située en dessous de la macula. Un ou plusieurs impacts de laser argon bleu-vert sont réalisés dans la partie déclive de l'hématome. L'énergie délivrée est comprise entre 2 et 10 mJ. La récupération visuelle est en général rapide et complète [2].

Déclaration des conflits d'intérêt

Les auteurs déclarent n'avoir aucun conflit d'intérêt.

Références

1. Durukan AH, Kerimoglu H, Erdurman C, Demirel A, Karagul S. Long-term results of Nd:YAG laser treatment for premacular subhyaloid haemorrhage owing to Valsalva retinopathy. Eye (Lond) 2008;22:214—8.

2. Matonti F, Donadieu V, Hoffart L, Dornadin A, Nadeau S, Roux S, et al. [Early treatment with Nd:YAG laser for Valsalva retinopathy: results of five cases and literature review]. J Fr Ophtalmol 2013;36:604–9.

IMAGE EN OPHTALMOLOGIE

A rare Case Of Dormant Coats Disease.

Un cas rare de maladie de Coats d'apparition tardive

Hsouna Zgolli, Ines Malek, Chiraz Abdelhedi, Manel Mekni, Imen Zghal, Olfa Fekih, Leila Nacef

Department A, Hedi Rais Institute of Ophthalmology, Tunis, Tunisia
Faculty of Medicine of Tunis, University of Tunis El Manar, Tunis, Tunisia.

Coats disease is a congenital retinal vascular disorder characterized by the association of peripheral retinal telangiectasia and intraretinal and/or subretinal exudations [1]. Unilateral involvement in young males is the typical presentation. Coats disease being mostly diagnosed in the first and second decade of life [2]. It can be responsible of strabismus, leucocoria and vision loss [1]. We report herein an atypical case of Coats disease belatedly manifested with unusual evolution.

A 7 years old boy presented to our department for gradual visual loss in the left eye. On examination, the right eye was normal. On the left eye, the best-corrected visual acuity was limited to counting finger. Biomicroscopy showed a normal anterior segment with a normal intraocular pressure. Fundus examination showed, a pigmented macular scar associated to massive yellowish-white sub retinal exudation. Few intraretinal exudates were noted in the perimacular and the upper nasal region. A localized foci of retinal telangiectasias, on the temporal quadrant, associated to a pigmented lesion at the extreme periphery were identified (**panel a**). Fundus fluorescein angiography showed exudates in the nasal, inferior, and the temporal retina. There was residual focal leakage on the macula although no frank cystoid edema can be identified (**panel b**). The SD OCT confirmed the chorioretinal macular scar, without cystoid edema (**panel c,d**). Multimodal imaging of the right eye was normal.

These findings are consistent with a diagnosis of Coats disease; a non-hereditary vasculopathy characterized by idiopathic retinal telangiectasias, intraretinal and subretinal lipidic exudates, ischemic retinopathy, and exudative retinal detachment. « Dormant Coats disease » was diagnosed in front of that atypical presentation. A fundus long term follow-up was preconized.

Coats disease is a non-hereditary retinal vasculopathy characterized by retinal telangiectasia, micro- and macro- retinal aneurysms, intra- and subretinal exudation, and exudative retinal detachment [3]. Whatever the age of manifestation, it is always considered as a serious threat for the vision. Daruich and al, investigate the relationship between the age of diagnosis and vision prognosis and they concluded that age should be considered as a prognostic marker in Coats disease [4].

Coats disease is an evolutive vasculopathy. Authors established an international classification, based on clinical features in 150 consecutive cases at a single center in 2001[1,5]. The goal of the classification was to facilitate the diagnosis and to unify the treatment protocols. They defined 5 stages: stage 1 is caracterized by simple retinal telangiectasia and stage 5 is recognized by neovacular glaucoma and bulbi phtysis [3].

The evolution differs from one patient to another but the early onset of the disease is associated with more severe manifestations, more advanced stage, and worse visual outcome [4]. Intravitreal injection of anti- VEGF and laser photocoagulation is the gold standard of the treatment [4,6].

In conclusion, our case illustrate an unusual presentation of Coats disease that does not evolve. Therefore, Coats disease must be considered as a chronic disease and a long follow up is mandatory. A possible recurrence after decades is always possible and can be more aggressive with poor prognosis.

Conflicts of interest

There is no conflict of interest regarding the publication of this article.

Acknowledgements

None.

Funding

None.

*Corresponding author

Hsouna Zgolli
Email : hsouna_zgolli@yahoo.com
Department A, institute Hedi Raies of ophthalmology, Tunis, Tunisia.
Faculty of Medicine of Tunis, University of Tunis El Manar, Tunis, Tunisia

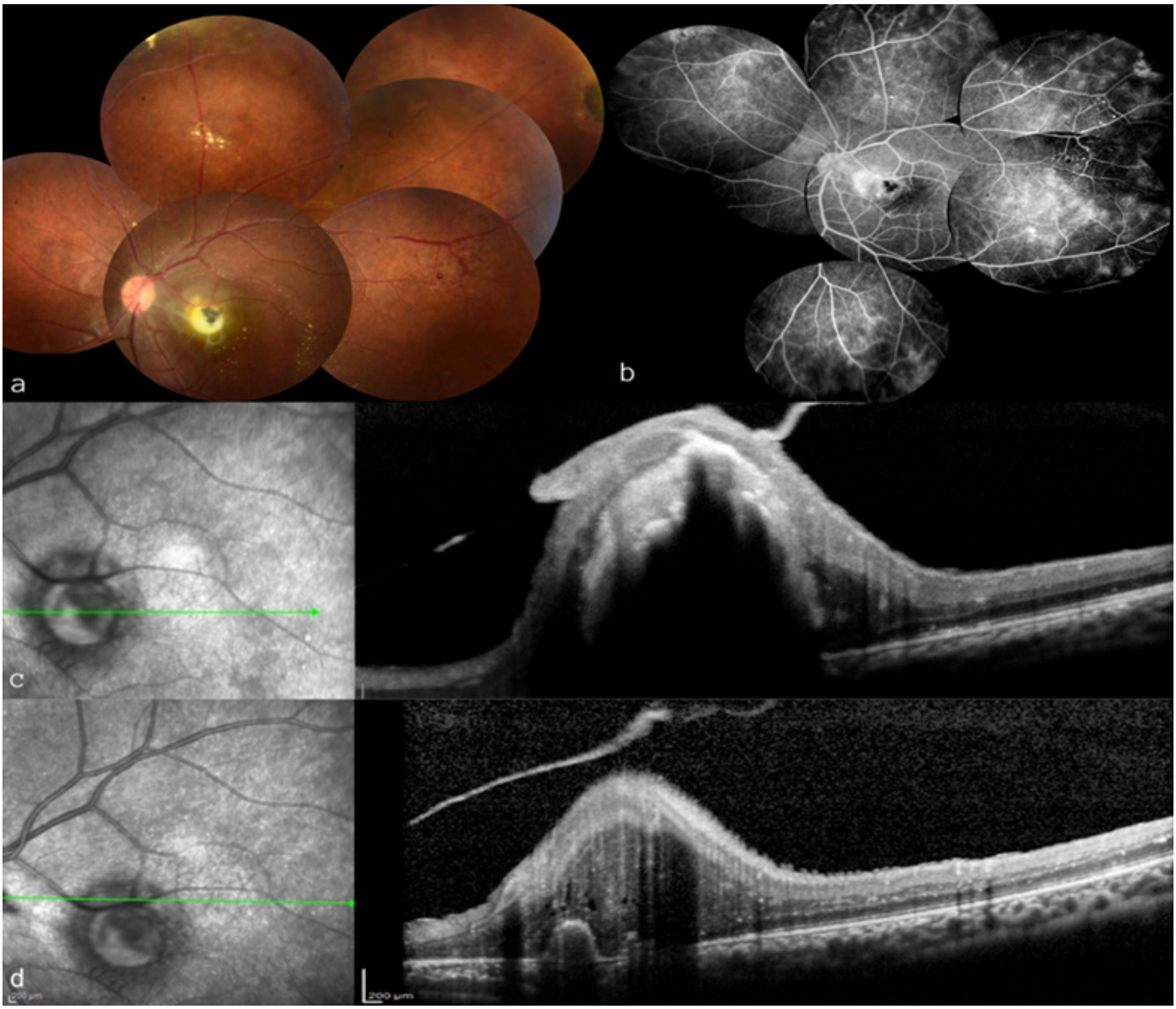

Figure. (a) photography of the left fundus showing the macular exudative scar, temporal peripheral telangiectasias and intraretinal nasal exudates. **(b)**Fluorescein angiography confirmed the exudates in the nasal, inferior, and temporal retina and showed focal leakage on the macula without cystoid oedema. **(c,d)** SD OCT showing the chorioretinal macular scar, without cystoid edema

IMAGE EN OPHTALMOLOGIE

From In-the-bag to in the bag opacified IOL exchange.

Zeineb Kallel, Racem Choura, Afef Maalej, Asma Khallouli

ophtalmology Department, Military hospital of tunis, Tunisia.
Faculty of Medicine of Tunis, University of Tunis El Manar, Tunis, Tunisia.

A 67 year-old-man presented to our ophthalmology department for a progressive loss of vision in his left eye (LE). His past medical history included a phacoemulsification surgery in the LE four years earlier with successful intraocular lens (IOL) implantation. Best corrected visual acuity (BCVA) in his right eye was 20/32 and limited to counting fingers in his LE. Ophthalmic examination of the RE was unremarkable apart from an age related cataract. Slit lamp examination of the LE revealed a quit anterior segment with a totally opacified IOL (figure 1 A). Intraocular pressure was 14 mmHg and fundus was inaccessible. B-scan ultrasonography showed no abnormalities in the posterior segment. We proceeded to a "From in-the-bag to in the bag" opacified IOL exchange.

After local anesthesia, we initiated the surgery with a 2.2 mm corneal incision and a sideport using a 20G knife. Viscoelastic was used to dissect the IOL haptics from the capsular bag then the IOL was carefully drown outside the capsular bag using the capsulorhexis forceps (figure 1 B,C). The optic of the opacified IOL was cut with the 20G scissors and dragged out from the anterior chamber with the capsulorhexis forceps after enlarging the main incision (figure 1 D,E). The posterior capsule was intact and no rupture or desinsertion of the capsular bag were noticed (Figure 1 F). We proceeded to a hydrophobic IOL implantation in the capsular bag. The main incision was secured with a 10-0 nylon suture (Figure 1 G,H). Final BCVA was 20/25 at one- week follow-up. Opacified IOL is a rare condition representing only 1% of all IOL exchange procedures [1]. Their explantation is challenging as the fibrotic phenomena may cause posterior capsule rupture or zonular dehiscence while removing the implant [1]. To our knowledge, only few cases of "safe" IOL explantation have been reported in the literature.

References

[1] Ahmed A, Malik B, Khan M. An Unusual Case of Opacified Intraocular Lens Exchange After 50 Months: A Case Report. Cureus 2021

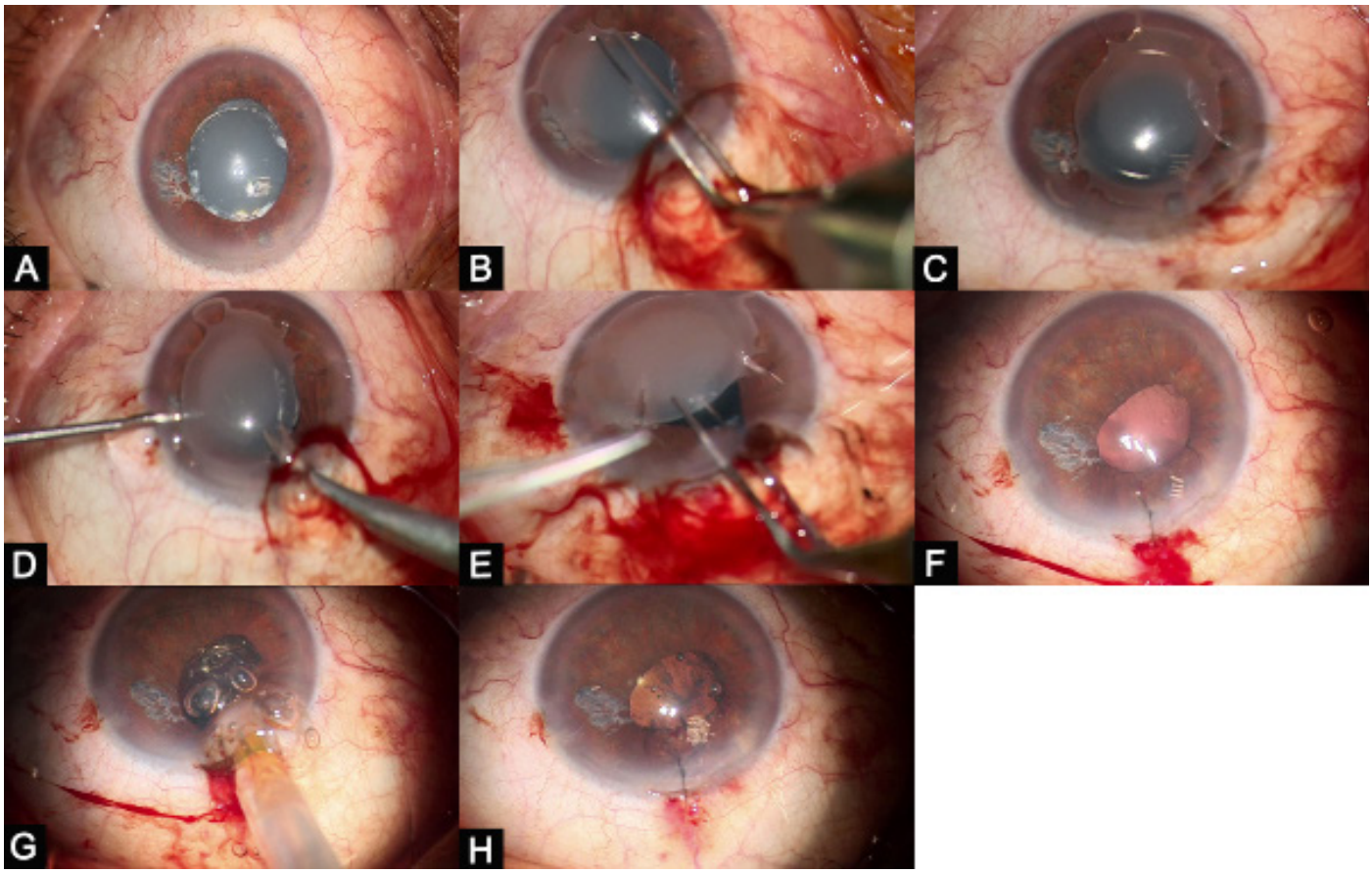

*Corresponding author
Zeineb Kallel
Email : Zeineb.kallel611@gmail.com
Ophtalmology Department, Military Hospital of Tunis, Tunisia.
Faculty of Medicine of Tunis, University of Tunis El Manar, Tunis, Tunisia

IMAGE EN OPHTALMOLOGIE

Fossette colobomateuse bilatérale de la papille

Zeineb Kallel[1]*, Racem Choura[2], Becem Obay[1], Chiraz Abdelhedi[1], Hsouna Zgolli[1], Leila Nacef[1]

[1] Service "A", Institut hédi Raies d'ophtalmologie de Tunis
[2] Service "B", Institut hédi Raies d'ophtalmologie de Tunis
Faculté de medecine de Tunis, Université de Tunis El Manar, tunis, Tunisie

Nous rapportons le cas d'une patiente âgée de 64 ans qui consulte pour un flou visuel de l'œil gauche. A l'examen, la meilleure acuité visuelle corrigée était de 6/10, le segment antérieur était calme et au fond d'œil, nous avons noté une fossette colobomateuse en temporal de la papille sans signes évidents d'épaississement rétinien (**Figure 1 B**, flèche). L'acuité visuelle de l'œil adelphe était à 9/10 et l'examen du fond d'œil a montré la présence d'une discrète fossette colobomateuse sans d'autres anomalies associées (**Figure 1 A**, cercle). L'OCT maculaire de l'œil gauche a montré un léger schisis péripapillaire localisé en nasal de la macula (**Figure 1 C**, flèche). Nous avons préconisé un suivi régulier tous les 3 mois. La fossette colobomateuse est une malformation congénitale rare se traduisant par une excavation régionale de la papille se produisant au cours de l'embryogenèse [1]. Sa prévalence serait inférieure à 0,20% et elle est typiquement unilatérale. La baisse de l'acuité visuelle est due dans 25 à 75% des cas à une maculopathie dont le traitement dépend de son retentissement sur le plan visuel [2].

Références :

[1] Jordán S, Lorenzo D, Cobos E. Imagerie par OCT swept-source d'une fossette colobomateuse. J Fr Ophtalmol, 2016;39(1) :116–7.

[2]Gabrielle P.-H. Fossette colobomateuse : un diagnostic à ne pas manquer en cas de décollement séreux rétinien maculaire. Réalités ophtalmologiques, 2021 ; 276(1) :17-24.

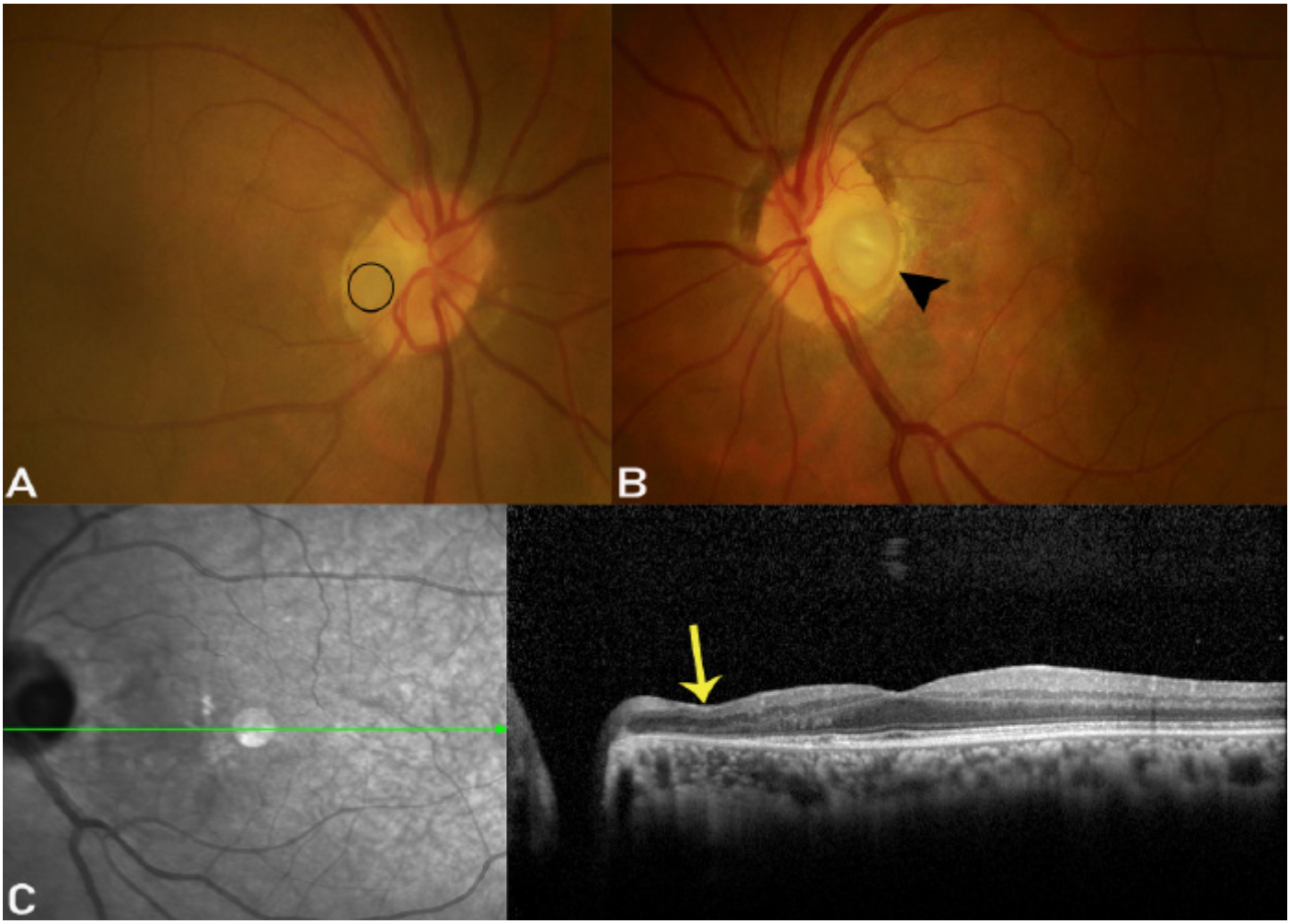

*Auteur correspondant
Zeineb Kallel
Email : Zeineb.kallel611@gmail.com
Service "A", Institut hédi Raies d'ophtalmologie de Tunis
Faculté de medecine de Tunis, Université de Tunis El Manar, tunisie.

REVUE GÉNÉRALE

Ptôsis congénitaux : approche diagnostique

Congenital blepharoptosis: a systematic approach for diagnosis

Leila Knani [1,2], Mehdi Oueslati [1], Mohamed Gachem [1], Salah Yakoubi[1], Narjess Ben Rayana[1,2], Mohamed Ghorbel [1,2]

[1] Service d'Ophtalmologie, CHU Farhat Hached de Sousse, Tunisie
[2]Université de Sousse, Faculté de médecine de Sousse, 4000 Sousse, Tunisie

Mots-clés: Ptôsis- congénital- diagnostic

Résumé
Le ptôsis est défini par une position anormalement basse de la paupière supérieure. Il s'agit d'un symptôme complexe. Les ptôsis congénitaux sont présents dès la naissance et sont trois fois plus fréquents que les ptôsis acquis. Ils peuvent être isolés ou associés à d'autres anomalies oculaires et/ou générales.
Nous proposons dans cet article une démarche diagnostique rigoureuse et systématique devant un ptôsis congénital afin d'affirmer le diagnostic avec certitude, de déterminer le cadre nosologique de ce ptôsis et ainsi d'orienter la stratégie thérapeutique.

Keywords: Congenital Ptosis- diagnosis

Abstract
Ptosis is defined by an abnormally low position of the upper eyelid. It is a complex symptom. Congenital ptosis is present from birth and is three times more common than acquired ptosis. They can be isolated or associated with other ocular and/or general abnormalities.
We propose in this article a systematic approach for diagnosis and aetiology of congenital ptosis and thus to guide the therapeutic strategy.

I. Introduction

Le ptôsis est défini par une position anormalement basse de la paupière supérieure (1). Cette dernière se situe normalement à 1 millimètre au-dessous du limbe. Les ptôsis peuvent être congénitaux ou acquis. Les ptôsis congénitaux sont présents dès la naissance et sont trois fois plus fréquents que les ptôsis acquis (2,3). Ils peuvent être isolés ou associés à d'autres anomalies oculaires et/ou générales (4). Devant un ptôsis congénital, une démarche diagnostique rigoureuse permet d'affirmer le diagnostic avec certitude, de déterminer le cadre nosologique de ce ptôsis et ainsi d'orienter la stratégie thérapeutique (5,6). Bien que la majorité des cas de ptôsis congénitaux soient sporadiques, certains sont associés à des mutations génétique (7).

II. Diagnostic Positif

Interrogatoire

L'interrogatoire du patient ou de ses parents permet de préciser
Le caractère congénital de la ptose, en gardant présent à l'esprit que certains ptôsis congénitaux peuvent être à révélation tardive.
L'évolutivité du ptôsis : le ptôsis congénital n'est pas évolutif. Toutefois, il peut s'aggraver chez les personnes âgées, d'où l'intérêt de demander des photographies anciennes.
On précisera soigneusement les antécédents :
Personnels : les conditions de l'accouchement, l'existence d'une paralysie faciale et la date de son installation, l'association éventuelle de maladies oculaires ou générales.
Familiaux: l'existence ou non d'un ptôsis, d'un strabisme ou d'anomalies neuro-musculaires.

Examen du ptôsis

Examen statique

Mené de façon bilatérale et comparative, l'examen statique s'effectue sur un patient assis, tête droite et immobile, fixant un point situé à l'horizontale et à l'infini.
Il faudra noter :
a-L'uni ou la bilatéralité de la ptose palpébrale. (**Figure 1**)
b-La position des sourcils : qui peut être normale, haute ou basse. Une élévation du sourcil témoigne d'une contraction du muscle frontal. (**Figure 1**)
c-La présence ou l'absence du sillon palpébral ainsi que sa position. Normalement, le sillon palpébral supérieur est situé à une distance de 8 à 10 mm de la marge ciliaire.
d-L'importance du ptôsis (**Tableau 1**)
Chez le sujet normal, le bord libre de la paupière supérieure recouvre le limbe cornéo-scléral supérieur d'environ 0,5 à 2 mm en position primaire et la hauteur de la fente palpébrale est de 8 à 10 mm. En cas de ptose palpébrale, le limbe est recouvert sur plus de 2 mm et par conséquent la hauteur de la fente palpébrale est diminuée. En cas de ptôsis unilatéral, l'importance du ptôsis se mesure par la différence de hauteur entre les deux fentes palpébrales, en position primaire, après avoir bloqué le frontal avec le pouce (**Figure 2**).
Le ptôsis est jugé :
Minime : si la différence de hauteurs est inférieure à 2mm
Modéré : si la différence de hauteurs est entre 2 et 4 mm
Majeur : si la différence de hauteurs dépasse 4 mm

*Auteur correspondant :
Leila Knani
Email : leilaknani1@gmail.com
Service d'Ophtalmologie, CHU Farhat Hached de Sousse, Tunisie
Université de Sousse, Faculté de médecine de Sousse, 4000 Sousse, Tunisie

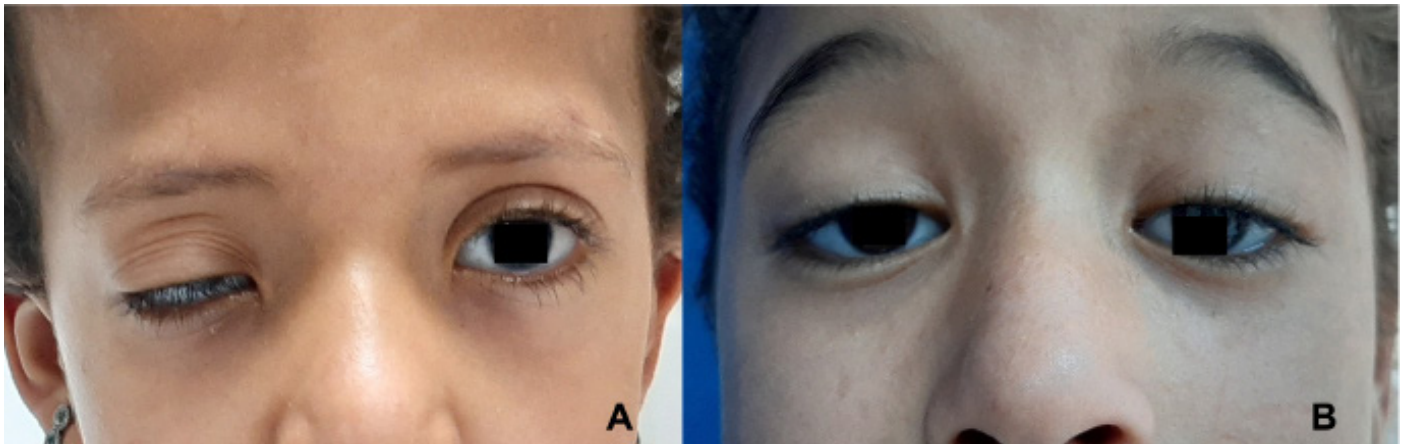

Figure 1. (A) Ptôsis congénital unilatéral droit (B) Ptôsis congénital bilatéral et symétrique. Noter bien l'élévation des sourcils, témoin d'une hyperaction du muscle frontal

Tableau I. Evaluation clinique de l'importance du ptôsis

Importance du ptôsis	Différence des hauteurs des fentes palpébrales (mm)	Niveau du bord libre palpébral sup	« Marginal Reflex Distance » MRD (mm)
Minime	< 2	N'atteint pas la pupille	+ 1.5
Modéré	2 à 4	Arrive jusqu'à la pupille	+ 0.5
Majeur	> 4	Couvre la pupille	< - 0.5

Actuellement, il est plus judicieux d'évaluer l'importance du ptôsis par la mesure de la distance entre le bord libre de la paupière supérieure et le centre pupillaire, ce dernier étant éclairé par une source lumineuse. Cette mesure détermine la « MARGINAL REFLEX DISTANCE » ou MRD, normalement entre 4 et 4.5mm. Quand le bord palpébral supérieur est en bas du centre pupillaire, cette mesure prend une valeur négative. On détermine alors la MRD en mesurant la hauteur nécessaire quand on relève la paupière supérieure pour voir le centre pupillaire. La mesure de la « MARGINAL REFLEX DISTANCE » est fiable et objective car indépendante de la position de la paupière inférieure.(8)

Examen dynamique

*** La fonction du muscle releveur de la paupière supérieure**

On mesure la hauteur de la fente palpébrale dans les regards vers le bas et vers le haut. La différence des hauteurs détermine l'importance de la fonction du RPS .
La fonction du RPS est considérée :
Bonne. si la différence est supérieure à 8 mm
Moyenne. si la différence est entre 5 et 7 mm
Médiocre. si la différence est entre 2 et 4 mm
Nulle. si la différence est inférieure à 2 mm

*** Mesure de la force du muscle orbiculaire**

La force de l'orbiculaire est appréciée par la fermeture simple puis forcée des paupières qui permettent une occlusion totale de la fente palpébrale.

*** Appréciation du phénomène de CHARLES BELL dont dépendra la protection post-opératoire de la cornée.**

***Recherche de syncinésies (9)**

On recherchera des syncinésies mandibulo-palpébrales ou des syncinésies oculo-palpébrales.
·**Le syndrome de MARCUS GUNN** associe un ptôsis congénital et une syncinésie mandibulo-palpébrale. Celle-ci consiste en une élévation involontaire de la paupière supérieure ptôsée au repos, lorsque la mandibule s'abaisse ou se porte en diduction vers le côté opposé (**Figure 3**). Chez le nourrisson, ce phénomène se manifeste lors des têtées.
·**Le pseudo-signe de GRAEFE ou signe de FUCHS** consiste en une limitation, une abolition ou une inversion du mouvement d'abaissement de la paupière supérieure lors du regard vers le bas et/ou dans les mouvements d'adduction.
·**Le syndrome de MARIN AMAT ou syndrome de MARCUS GUNN inversé** consiste en une fermeture de la paupière ptôsée lorsque le patient ouvre la bouche ou lorsque la mandibule est portée en diduction contro-latérale.

Épreuves pharmacologiques

****Test à l'épinéphrine à 5 ou 10%**

Ce test consiste en l'instillation d'une goutte d'épinéphrine du côté de la ptose palpébrale et sa lecture est faite après 10 minutes. Il est considéré comme positif si la paupière ptôsée se relève au même niveau que le côté sain ou, en cas de ptôsis bilatéral lorsque le bord libre des paupières recouvre le limbe de 1 à 2 mm.

Prise de photographies

Ces photos constitueront un document médico-légal et permettront une comparaison objective avec les résultats post-opératoires.

Suite de l'examen ophtalmologique

Il doit être complet et bilatéral. La mesure de l'acuité visuelle est systématique, en recherchant notamment un astigmatisme ou une éventuelle anisométropie ou une amblyopie. L'examen du réflexe photomoteur recherchera une atteinte intrinsèque de la IIIème paire crânienne. L'étude de la sécrétion lacrymale est primordiale avant d'envisager un éventuel traitement chirurgical du ptôsis afin d'évaluer le risque potentiel de kératite d'exposition. Enfin, l'examen de l'oculomotricité est systématique à la recherche de troubles oculomoteurs pouvant être associés, essentiellement des parésies ou paralysies de l'élévation.

Examen général

L'examen général est systématique à la recherche de signes

sociés au ptôsis, orientant vers une maladie générale. D'autres examens spécialisés sont demandés en fonction de l'orientation clinique tel qu'un examen dermatologique et/ou neurologique

Examens complémentaires

Ils sont pratiqués en fonction de l'examen clinique initial. Il s'agit surtout d'imagerie neuroradiologique, notamment en cas de troubles oculomoteurs ou des signes neurologiques associés.

Figure 2. Mesure de la hauteur de la fente palpébrale, l'œil est en position primaire

III. Diagnostic différentiel

Le ptôsis congénital devra être différencié des faux ptôsis et des ptôsis acquis.

Les faux ptôsis

Par entrave à l'action du releveur de la paupière supérieure

Inflammation et œdème palpébral.
Tumeur palpébrale : hémangiomes, neurofibromes
Hyperplasie papillaire des conjonctivites printanières
cicatrice rétractile : bride conjonctivale ou rétraction cicatricielle cutanée

Par absence ou insuffisance de support de l'appareil releveur

Énophtalmie : souvent post traumatique
Diminution du volume du globe oculaire : anophtalmie, microphtalmie, phtisie du globe, globe énuclé

Position anormale du globe oculaire

L'hypertropie peut être responsable de pseudo-ptôsis.
L'hypotropie peut simuler un ptôsis de l'œil controlatéral. Le pseudo ptôsis se corrige lorsque l'œil hypotrope reprend la fixation au test à l'écran

Rétraction de la paupière supérieure

Elle peut simuler un ptôsis de l'œil controlatéral par diminution de l'influx nerveux, conformément à la loi de Hering.

Excès de la peau de la paupière supérieure

Dermachalazis, Blépharochalazis

Les ptôsis acquis

Ils peuvent être d'origine myogène (mysathénique ou myopathique), neurogène (paralysie du III) et/ou aponévrotique.

IV. Diagnostic étiologique

Ptôsis congénital isolé

C'est le plus fréquent. Il est unilatéral dans 75 % des cas (5,6,8). L'enfant compense le ptôsis par une hyperaction du muscle frontal et en basculant la tête en arrière. Quand le ptôsis est majeur, Il peut entraîner une amblyopie car l'axe visuel est obstrué ou, plus fréquemment, par anisométropie

Ptôsis congénital associé

Ptôsis associé à des troubles oculomoteurs

Il s'agit soit d'une simple limitation de l'élévation (**Figure 4**), soit d'une vraie paralysie congénitale de la 3ème paire crânienne. La fréquence de l'amblyopie est plus importante que dans les autres formes de ptosis congénital (11). Dans les deux cas, la paralysie d'élévation du globe peut être à l'origine de complications cornéennes par lagophtalmie et doit être prise en compte dans la décision chirurgicale. L'association du ptôsis à une hyperaction du droit supérieur est plus rare (12).

Ptôsis associé à des malformations oculaires

L'association la plus connue est le syndrome de blépharophimosis-ptôsis-épicanthus (SBPE) qui associe un ptôsis bilatéral majeur, un télécanthus, un épicantus inversus et un

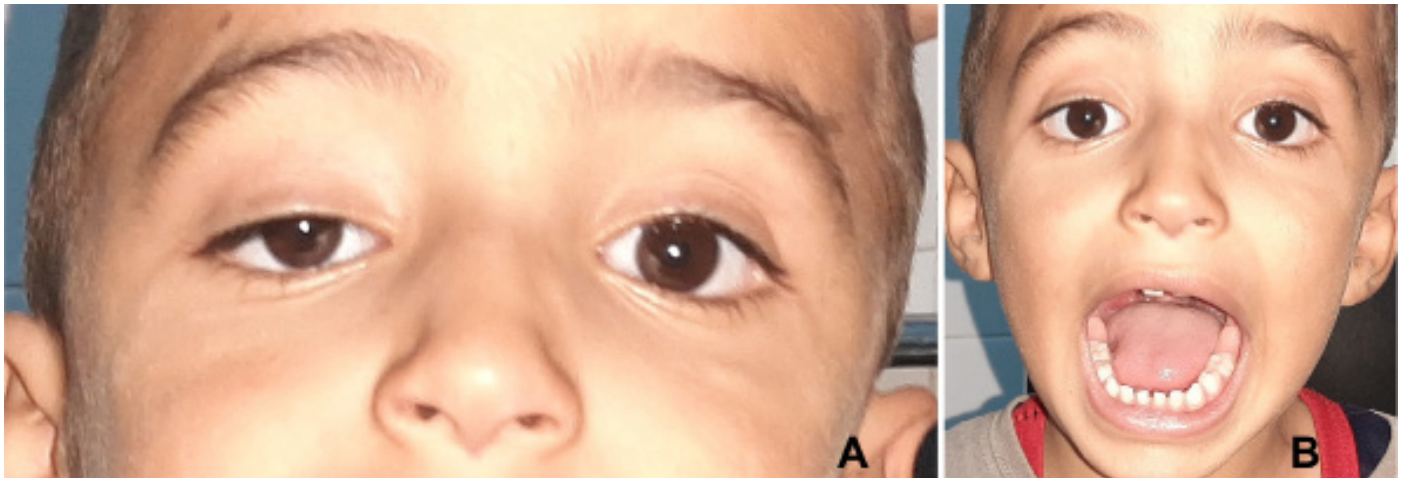

Figure 3. (A) Ptôsis congénital unilatéral droit, (B) Syncinésie de Marcus Gunn : Rétraction de la paupière supérieure droite et correction du ptôsis à l'ouverture de la bouche.

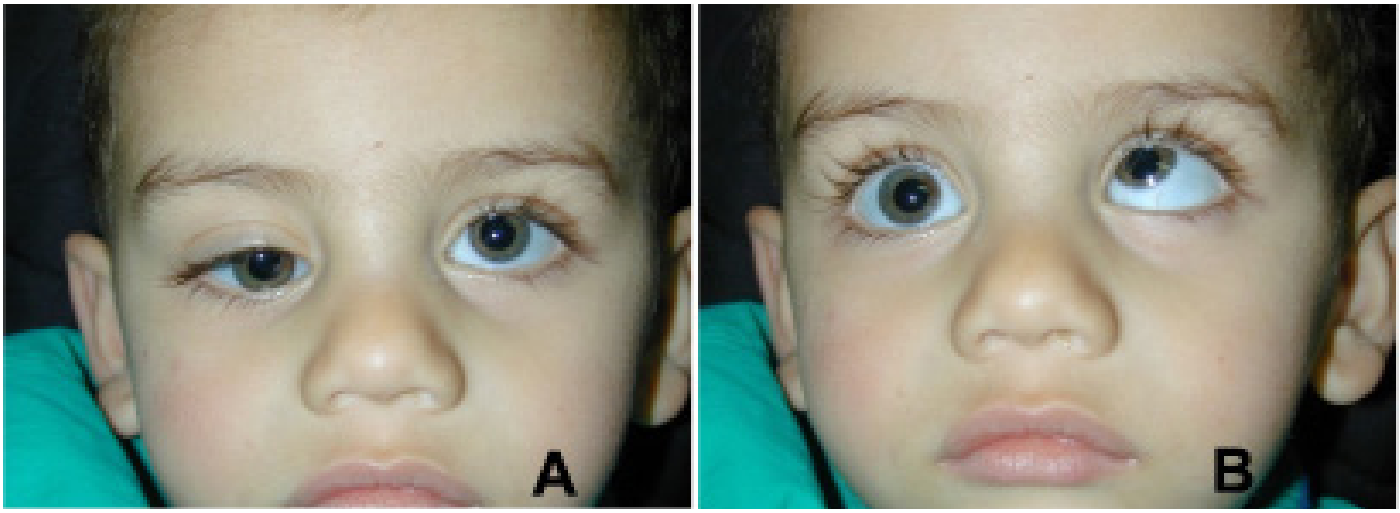

Figure 3. (A) Ptôsis congénital unilatéral droit, **(B)** Déficit de l'élévation de l'œil droit

ectropion des paupières inférieures (9). La transmission est autosomique dominante. Certains cas peuvent être sporadiques (**Figure 5**).

Figure 5. Ptôsis congénital associé à un syndrome de blépharophimosos-ptôsis-épicanthus (SBPE) : ptôsis bilatéral majeur, télécanthus et épicantus inversus.

Ptôsis associé à des maladies générales

Les neurofibromatoses sont très souvent associées à un ptôsis congénital, d'où l'importance de l'examen de la peau à la recherche de tâches café au lait (**Figure 6**). Le ptôsis peut également être associé à une sclérose tubéreuse de Bourneville. D'autres pathologies générales comme le syndrome de Goldenhar qui associe un dermoïde du limbe et un processus prétragien peuvent être la cause de ptôsis.

Références

1- Adenis JP, Morax S. Pathologie orbitopalpébrale. Masson. 1998
2- Morax S., Ruban JM. Chirurgie du ptôsis. J Fr Ophtalmol 1988 ;11 :177-188
3- Morax S, Herdan ML. Traitement chirurgical du ptôsis. Éditions techniques. Encycl. Med. Chir. Paris France — Ophtalmologie 21530 C10 1998 18 p
4- Serratrice G, Blin O, Serratrice J. Ptôsis (Classification et aspect étiologique) Encycl. Med. Chir. Paris France — Neurologie 17016 A 30 — Ophtalmologie 21530 B10 1996; 7 p.
5-SooHoo JR, Davies BW, Allard FD, Durairaj VD. Congenital ptosis. Surv Ophthalmol. 2014 Sep-Oct;59(5):483-92.
6- McMullan TF, Robinson DO, Tyers AG. Towards an understanding of congenital ptosis. Orbit. 2006 Sep;25(3):179-84.
7- Wu P, Ma J, Zhang T, Ma D. Advances in the Genetics of Congenital Ptosis. Ophthalmic Res. 2022;65(2):131-139.
8- Ahmad SM. Blepharoptosis: evaluation, techniques and complications. Facial Plast Surg 2007;23:203-216
9- Touzani F. Les syncinésies oculo-facio-palpébrales associées au ptôsis : aspects épidémiologiques, cliniques et thérapeutiques. Thèse de médecine. Sousse. Faculté de médecine de Sousse. 2005
10-Utéza Y et Dufier JL. Affections génétiques et congénitales des paupières. Encycl Méd Chir, Paris, Ophtalmologie, 21-100-A-10, 2001, 13 p.
11- Bénia L. Étude rétrospective de 1 500 cas personnels de ptosis. J Fr. Ophtalmol., 1999; 22, 5, 541-544
12- Ben Rayana N., Knani L., Touzani F., Ben Hadj Hamida F. Ptôsis associé à une hyperaction du droit supérieur. J Fr Ophtalmol. 2011 Sep;34(7):486. e1-3.

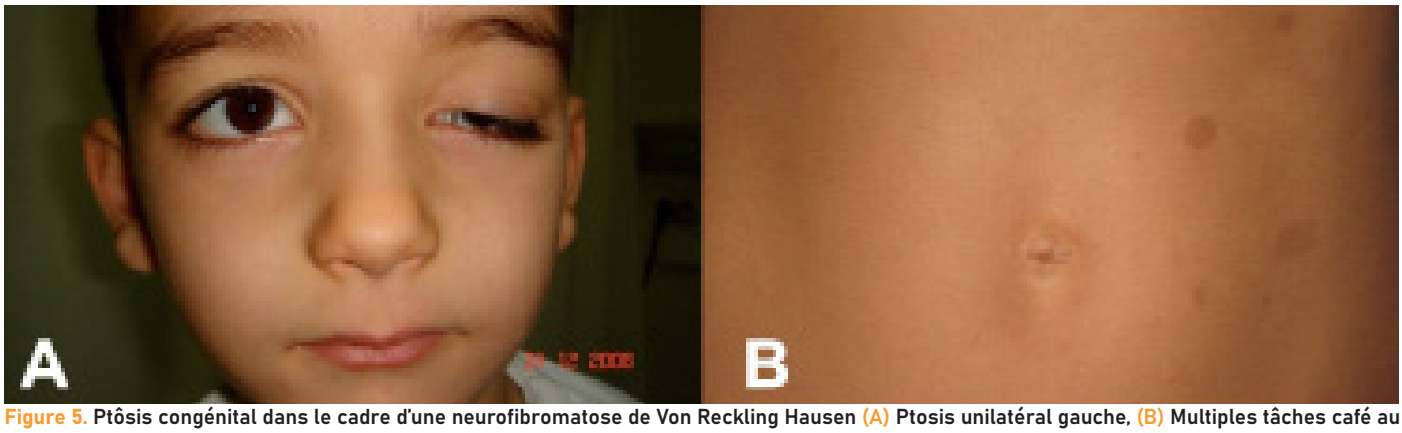

Figure 5. Ptôsis congénital dans le cadre d'une neurofibromatose de Von Reckling Hausen (A) Ptosis unilatéral gauche, (B) Multiples tâches café au lait

REVUE GÉNÉRALE

Stratégies de freination de la myopie : revue de la littérature

Strategies for slowing myopic progression: a review

Chiraz Abdelhedi*, Sonda Kammoun, Mona Rekik, Amira Trigui
Service d'Ophtalmologie, Hôpital Habib Bourguiba (Sfax, Tunisie)
Faculté de Médecine de Sfax, Université de Sfax, Tunisie

I. Introduction

La myopie est un trouble réfractif touchant actuellement 28 % de la population mondiale. Les études d'extrapolation suggèrent qu'environ la moitié de la population mondiale, soit cinq milliards de personnes, sera myope en 2050 [1]. De la prévalence rapidement croissante de la myopie, émerge une pandémie revêtant un enjeu mondial de santé publique.
L'allongement axial du globe oculaire constitue le principal facteur de risque de développement des complications de la myopie à l'âge adulte. L'augmentation alarmante de la myopie forte représente un facteur de risque important de comorbidités oculaires telles que le staphylome postérieur, l'atrophie chorio-rétinienne, le rétinoschisis maculaire, les ruptures de la membrane de Bruch, les néovaisseaux du myope fort, le décollement de rétine, la cataracte et le glaucome [2]. La myopie pourrait devenir ainsi une cause majeure de cécité dans le monde [3].
La freination de la myopie permet de ralentir voire d'arrêter l'allongement du globe oculaire. Elle offre une solution préventive réduisant l'évolution vers la myopie forte et ses complications.
A travers cette revue de la littérature, nous avons souligné les aspects épidémiologiques de la myopie en Tunisie et dans le monde et les facteurs incriminés dans la progression de cette amétropie. Par ailleurs, nous avons élucidé les différents moyens de freination de la myopie ainsi que les nouveautés en contactologie pour le contrôle myopique.

II. Prévalence de la myopie

Une augmentation de la prévalence de la myopie a été observée partout dans le monde. Aux États-Unis, elle est passée de 25% à 41.6% entre 1972 et 2004 pour une population entre 15 et 54 ans [4].
De même en Europe, elle a augmenté de 20% depuis quelques décennies pour atteindre 47.2% en 2015 chez les jeunes adultes de 25-29 ans [5].
De nos jours, cette prévalence varie d'un pays à l'autre. Elle est de 80% chez les enfants âgés de 18 ans à Taiwan [6], de 96.5% chez les jeunes adultes en Corée [7] et de 39,1 % chez les sujets âgés en moyenne de 38,5 ans en France [8].
En Tunisie, la prévalence globale de la myopie en milieu scolaire était de 3.71% selon une étude menée entre janvier 2009 et juin 2012 [9].
Bien que l'Asie soit le conti¬nent le plus touché, le monde entier est désormais concerné et la myopie est devenue une pandémie mondiale. En effet, en 2000, 22,9 % de la population mondiale étaient myopes dont 2,7% des myopes forts. Il est estimé que d'ici 2050, le nombre de myopes aura doublé et celui des myopes forts aura triplé pour atteindre 9.8% [10]. Cette myopie forte est associée à un risque plus élevé de développer des comorbidités oculaires (glaucome, décollement de rétine, néovaisseaux du myope fort...) dont la prévalence augmente avec l'importance de la myopie.
La myopie se développe dans l'enfance. Actuellement, il est reconnu qu'elle évolue d'autant plus rapidement qu'elle apparaît précocement [11]. C'est pourquoi la freination myopique est devenue un enjeu important en ophtalmologie pédiatrique et il est devenu nécessaire de mettre en place des stratégies qui limiteront l'évolution de la myopie et donc, des pathologies associées.
Néanmoins, il est indispensable de comprendre les facteurs intervenant dans l'apparition et la progression de la myopie pour pouvoir envisager son contrôle

III. Facteurs intervenant dans la progression de la myopie

La myopie peut être définie comme un dépassement du processus d'emmétropisation et une dérégulation du contrôle de la longueur axiale (LA).
La voie sensorielle afférente de ce processus repose sur le défocus hypermétropique en périphé¬rie rétinienne qui induira un signal de croissance pour le globe oculaire.
La voie sensorielle efférente est encore inconnue, dont plusieurs tissus cibles (épithélium pigmentaire, membrane de Bruch ou choroïde) et voies moléculaires (dopamine, antagonistes muscariniques) sont envisagés [12].
La physiopathologie de l'augmentation de la prévalence de la myopie est encore très discutée. Plusieurs facteurs peuvent intervenir

Facteurs génétiques

Les antécédents parentaux de myopie sont un facteur de risque important pour les enfants d'être myopes [13]. Le risque relatif de devenir myope est de 1,98 avec un parent myope, et 2,98 avec les deux parents myopes [14].
Plus d'une centaine de gènes ont été identifiés comme étant associés à la survenue d'une myopie. Cependant, aucune corrélation entre le degré de myopie et certains loci n'a pu être mise en évidence et l'absence de relation claire entre le génotype et le phénotype font relativiser la part génétique dans la physiopathologie de la myopie et dans l'augmentation actuelle et soudaine de l'incidence myopique

Facteurs environnementaux

Les facteurs environnementaux, notamment liés à l'évolution du mode de vie des enfants, se retrouvent largement incriminés:

*Auteur correspondant :
Chiraz Abdelhedi
Email : chirazabdelhedi1992@gmail.com
Service d'Ophtalmologie, Hôpital Habib Bourguiba (Sfax, Tunisie)
Faculté de Médecine de Sfax, Université de Sfax, Tunisie

Réduction du temps passé en extérieur, habitudes et temps de lecture, conditions d'éclairage, systèmes éducatifs compétitifs [15].
Le travail de près : Plusieurs études ont incriminé les acti¬vités en vision de près dans l'apparition de la myopie. Une méta-analyse réalisée par Huang HM et collaborateurs [16] en 2015, a montré une augmentation de 2% du risque relatif de myopie pour chaque heure de travail en vision de près par semaine. Aussi, d'après la Sydney Myopia Study, une faible distance de lecture (< 30 cm) et une accommodation soutenue sans pause (> 30 min) sont statistiquement associées à la survenue de la myopie chez les enfants [17]. De plus, Il est démontré que la prévalence de la myopie et son degré de sévérité sont corrélés positivement au niveau d'étude [17].
L'exposition à la lumière : Elle est considérée comme un facteur freinateur de la myopie. En effet, il a été démontré que la myopie évolue moins vite durant les périodes ensoleillées (0.14 D d'avril à septembre contre 0.35D d'octobre à mars) [18]. Aussi, une exposition de plus de 2 heures par jour permet de diminuer le risque d'évolution myopique par trois [19]. D'autre part, Rose KA et al [20] dans leur étude comparative, ont trouvé que pour le même temps d'activités en vision de près, la prévalence de la myopie était significativement plus basse chez les enfants australiens (3,3 %) comparativement aux singapouriens (29,1 %) et que cette différence était due à une augmen¬tation du temps passé en extérieur significativement plus important pour les enfants australiens.
D'autres facteurs ont été incriminés tel que l'usage fréquent des tablettes et des smartphones, l'utilisation de la lumière bleue dans les chambres et les jouets, la Dopamine et l'urbanisation [21,22]

IV. Freination de la myopie

Mécanismes de freination de la myopie

Pour freiner l'évolution de la myopie, il existe deux cibles possibles [23]:
La voie sensorielle afférente : en modifiant la défocalisation hypermétropique périphérique.
o Chez les myopes non corrigés, l'image rétinienne se projette, au centre en avant de la rétine et en périphérie en arrière du plan rétinien.
o Avec une correction optique traditionnelle, l'image au centre est ramenée sur la rétine alors que celle en périphérie reste projetée en arrière (défocus hypermétropique). Ceci induit un signal de croissance pour le globe oculaire, afin de rattraper l'emmétropie périphérique : « Théorie de la réfraction périphérique ».
o Les solutions optiques actuelles modifient la puissance positive de façon annulaire afin d'obtenir une vision centrale corrigée et de placer l'image périphérique en avant de la rétine ce qui permet de freiner la croissance de l'œil et la progression de la myopie (**Figure 1**).

La voie sensorielle efférente : passe par l'épaississement choroïdien et la stimulation de la dopamine, dont il a été prouvé qu'elle supprime l'élongation axiale sur un modèle animal [24].

Evaluation de l'évolution myopique

Il est impératif d'évaluer l'évolutivité de la myopie lors des années précédentes et encore la vitesse de régression d'une hypermétropie antérieure, si l'historique le permet. Une myopie est dite évolutive si elle progresse de plus de 0,75 D/an et/ou si l'enfant présente des facteurs de risque de progression vers une myopie forte [25]:
*Antécédents familiaux de myopie forte
*Antécédents familiaux de pathologie vitréo-rétinienne
*Un des parents est d'origine asiatique
*Précocité d'apparition de la myopie
*Facteurs environnementaux favorisants : temps passé en extérieur, temps d'activités en vision de près…
Des scores ont été proposés par certains laboratoires afin de faciliter la sélection des enfants à risque d'évolution myopique et indiquer des méthodes thérapeutiques adéquates à temps pour freiner la myopie (**Figure 2**).

Moyens de contrôle myopique

Les parents doivent être sensibilisés à l'apparition possible d'une myopie chez leur enfant. En effet, une faible hypermétropie ne doit pas être faussement rassu-rante et un enfant de 6 ans ayant une hypermétropie de +0,75D présente un risque de 75 % d'être myope à l'adolescence. Ainsi, les cycloplégies doivent être réalisés à chaque contrôle et une surveillance de la biométrie peut être instaurée. Un traitement freinateur peut être démarré dès qu'une myopie évolutive est confirmée sous cylcoplégique, d'évolution rapide (> -1D/an) ou modérée (entre -0,50 et -1,00D/an) [12]. Il n'y a ni myopie minimale, ni âge minimal bien défini pour le contrôle myopique, cependant aucune étude ne porte sur des enfants âgés de moins de 5 ans. Ainsi, en cas d'apparition d'une myopie évolutive, il conviendra d'informer les parents sur les enjeux et les moyens possibles de freination. Ces moyens peuvent être classés en 4 groupes :

Mesures d'hygiène

Elles visent à: s'exposer le plus possible à la lumière naturelle (> 2 heures/jour), ne pas s'exposer à la lumière bleue ni se servir de façon prolongée et/ou rapprochée des écrans portables et lire à une distance de plus de 30 cm quel que soit le support et traiter toute hétérophorie qui accroît le retard ou l'effort accommodatif [26].

Moyens pharmacologiques

L'atropine est considérée comme l'un des traitements les plus efficaces, réduisant la progression de la myopie et l'allongement axial. Son mécanisme d'action est encore indéterminé. Il est

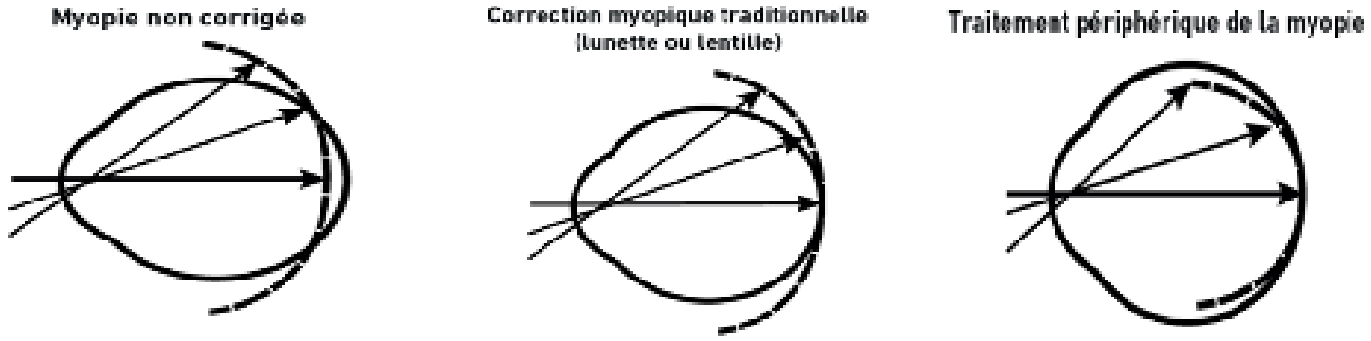

Figure 1. Comparaison entre le traitement traditionnel et le traitement périphérique dans la correction de la myopie [23]

Figure 2. Score d'évaluation du risque d'évolution myopique élaboré par le laboratoire Precilens ®.

connu indépendant de la diminution d'accommodation induite, mais il pourrait être à l'origine d'un relargage de dopamine au niveau de l'épithélium pigmentaire rétinien, ou encore impliquée dans la régulation des récepteurs muscariniques au niveau rétinien ou scléral [12]. Les études ATOM 1 et 2, réalisées sur 5 ans, ont trouvé que le dosage 0,01 % a une efficacité compa¬rable aux dosages plus forts à 1 %, 0,5 % et 0,1 % [27]. Bien qu'il n'ait pas eu d'accident grave, les effets indésirables (conjonctivite allergique, mydriase, flou en vision de près et photophobie) étaient minimes avec l'atropine 0,01 % et significativement moindre qu'avec les autres dosages. Un phénomène de rebond dose dépendant a été constaté à l'arrêt des collyres et il était statistiquement moins important avec le dosage à 0,01%. Au terme des 5 ans, la freination myopique était significativement plus importante avec le dosage à 0,01 %, évaluée à 50 %. De même, dans les métanalyses de Gong [28] et Huang [29], il a été démontré que l'efficacité de l'atropine est dose-indépendante à l'inverse des effets indésirables significativement plus importants avec les fortes concentrations. Ceci fait qu'actuellement, seulement l'atropine 0,01% est préconisé et que les autres dosages ne sont pas recommandés à cause des effets indésirables, d'un effet rebond à l'ar¬rêt et d'un manque de données sur le long terme (**Figure 3**). Le schéma thérapeutique proposé est celui d'une instillation le soir au coucher pendant minimum 2 ans [12]. Toutefois, à ce jour l'atropine 0,01 % n'est pas disponible en offi¬cine. Sa faible disponibilité conditionne son utilisation et il est réservé aux échecs des autres moyens thérapeutiques.

La pirenzépine est un anti-muscarinique sélectif. Il est théoriquement associé à un moindre risque d'effets secondaires et il pourrait être ainsi considéré comme une alternative à l'atropine. Cependant, son utilisation n'est pas recommandée à cause du faible nombre d'études disponibles [29].

Verres optiques

Une correction complète, une non-correction ou une sous-correction de la myopie par des **verres mono-focaux** sont avérées inefficaces pour le contrôle de la myopie [30]. Aussi, il a été démontré que la sous correction est pourvoyeuse d'une progression myopique plus rapide [30–32].

Le but **des verres bifocaux** est de soulager les efforts accommodatifs et de réduire la défocalisation hyper¬métropique périphérique. Les résultats de leur efficacité sont discor¬dants [33]. Néanmoins, Cheng D et al [34] ont rapporté des résultats plus probants avec les verres bifocaux prismatiques 3D base nasale sur le seg¬ment en vision de près de chaque verre, aussi bien au niveau de l'équivalent sphérique (ES) qu'au niveau de la LA. Toutefois, d'autres études sont nécessaires pour prouver leur intérêt.

Pour **les verres progressifs**, il a été démontré qu'ils sont statistiquement associés à une freination myopique mais à faible effet [33,34].

Lunettes à périphérie défocalisante sont des nouveaux verres de lunettes développés pour réduire l'hypermétropie périphérique relative. Ce verre est composé d'un centre unifocal de 10 mm de diamètre pour la réfraction exacte de l'enfant et de plusieurs centaines de pastilles d'addition de +3.50 D, chacune d'environ 1 mm en périphérie sur 33 mm de diamètre autour de la zone centrale (**Figure 4**). Leurs résultats sont discordants. Kanda et al [35] n'ont pas trouvé d'efficacité significative alors que Lam et ses collaborateurs [36] ont rapporté que le port quotidien de leur nouveau verre DIMS (Defocus Incorporated Multiple Segments) a considérablement retardé la progression de la myopie et l'allongement axial chez les enfants myopes.

Lentilles de contact conventionnelles

Lentilles souples mono-focales: comme pour les verres mono-focaux, leur efficacité n'a pas été prouvée [37].

Lentilles rigides perméables aux gaz (LRPG) conventionnelles: ne sont plus considérées comme des moyens de freination de la myopie bien que l'évolution de la sphère soit moins importante qu'avec les lentilles souples. Ces LRPG n'ayant aucun effet sur l'élongation axiale et le contrôle apparent de la myopie pourrait être lié à l'aplatissement cornéen induit [29,38,39].

Les lentilles souples multifocales: offrent une vision claire de loin et de près permettant un défocus myopique sur la rétine périphérique. Les premiers résultats avec ces lentilles semblent être prometteurs avec un taux global de contrôle de la myopie de 30 à 50% sur 2 ans [40,41].

L'orthokératologie: L'Ortho-K est une méthode de correction optique qui implique le port d'une lentille cornéenne rigide à géométrie inversée la nuit afin de changer la forme de la cornée de prolate à oblate, ce qui entraîne une réduction de la courbure cornéenne centrale (**Figure 5**). Au travers de nombreuses études, il a été démontré qu'elle pouvait avoir un effet freinateur sur l'évolution myopique par son effet sur la croissance de la longueur axiale, sans risques ni effets secondaires [42]. Cette technique offre aux patients une grande liberté dans leurs activités durant la journée en évitant le port des autres moyens de correction optique

Le **tableau I** résume l'efficacité de chacune de ces techniques dans la freination de la myopie

Nouveautés en contactologie pour le contrôle de la myopie : Les lentilles à défocalisation périphérique (LDP)

Pour les patients qui ne peuvent pas bénéficier de l'Ortho-K,

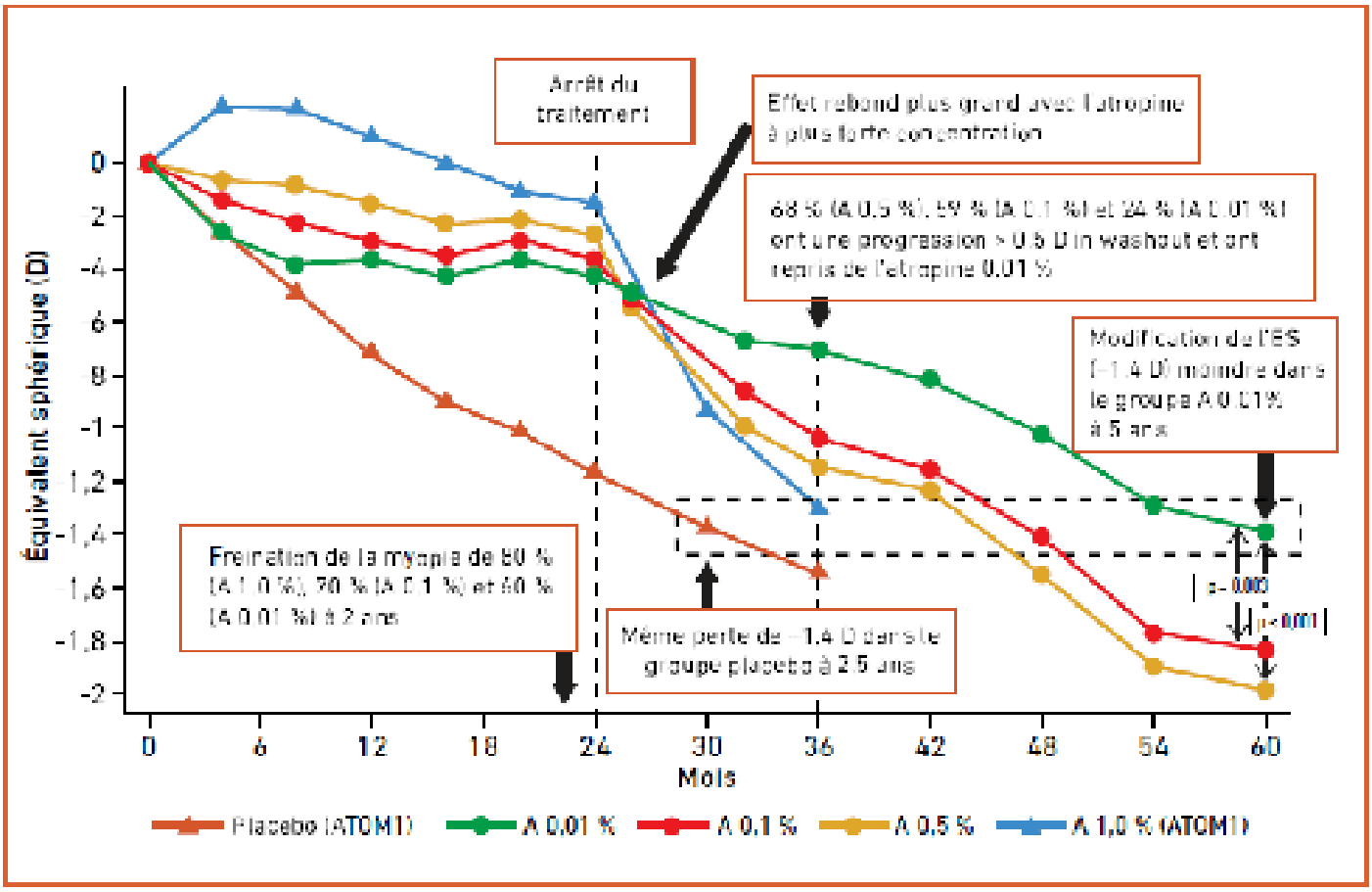

Figure 3. Freination de la myopieavec l'atropine (A) à faible dose 0,01 ; 0,1 ; 0,5% [28].

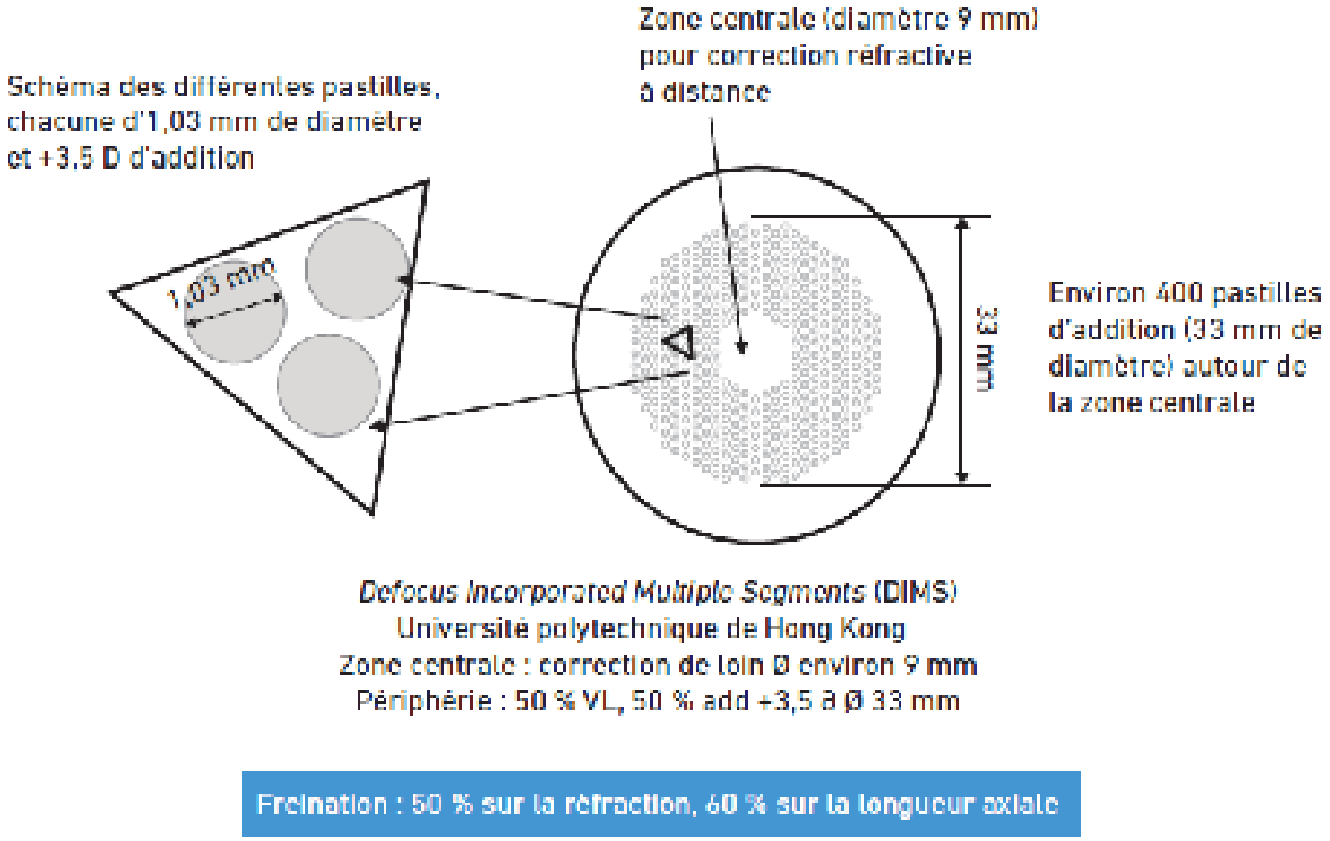

Figure 4. **Composition du DIMS (Defocus Incorporated Multiple Segments)**

trois nouvelles lentilles défocalisantes sont disponibles, dont trois souples et une rigide. Ce sont des lentilles dont le port doit être diurne et quotidien, afin de créer la défocalisation myopique périphérique souhaitée.

La lentille rigide Pré-Amyopic (Precilens)
C'est une lentille caractérisée par la présence de 2 microréservoirs périphériques et en moyenne périphérie un gradient de puissance qui va supprimer le défocus hypermétropique. Elle permet d'équiper jusqu'à –20D avec un diamètre de ZO fixe, et permet d'absorber un astigmatisme cornéen antérieur d'environ 1.5D. Une version torique est en cours d'étude [50].
La lentille MiSight de Cooper Vision
C'est une lentille jetable journalière en hydrogel, uniquement sphérique, et disponible seulement pour les puissances de -0.25 à - 6D. Elle est constituée par 2 zones de traitement créant la défocalisation myopique (responsable de la freination de la myopie), associées à 2 zones de correction corrigeant complètement la myopie, et cela dans toutes les positions du regard [50].
La lentille Mylo de Mark'Ennovy
C'est une lentille souple en SiHy, à renouvellement mensuel. Elle est également uniquement sphérique mais disponible pour des puissances de -0.25 à -15D. Sa ZO est composée de plusieurs puissances concentriques alternées afin de créer une profondeur de champ étendue (Extended Depth of Focus ou EDOF) [50].
La lentille souple Amyopic (Precilens)
C'est une lentille souple en en SiHy à renouvellement trimestriel. Elle permet la freination de la myopie grâce à un gradient de puissance. Cette lentille existe en version sphérique permettant la correction d'une myopie de -0.25 à -15D par pas de 0.25D, et en version torique permettant la correction d'un As associé de 0.75 à -6D par pas de 0.25D.



Figure 5. Principe des lentilles d'orthokératologie

V. Comparaison de l'Ortho-K et les autres moyens de freination myopique

La majorité des méta-analyses ayant comparé les différentes modalités thérapeutiques ont montré une différence d'efficacité pour le contrôle de la myopie [29,33,51] :

L'atropine dosé à 1% et 0,5%, étaient les moyens les plus efficaces en termes réfractif et anatomique (freination ≥ - 0,50 D/an et croissance de la LA ≤ 0,18 mm/an). Néanmoins, les 2 dosages ont été abandonnés en pratique clinique à cause de leurs effets indésirables importants.

L'Ortho-K, l'atropine faiblement dosée à 0,01% et les lentilles à défocalisation périphérique (LDP) présentaient un effet significatif mais modéré sur la croissance de la LA (- 0,09 à - 0,18 mm/an)

Les verres progressifs et les activités extérieures avaient un effet minime
Les lentilles rigides conventionnelles, des lentilles souples et des verres concaves sous-corrigés ou bifocaux n'avaient aucune efficacité.

Ortho-K versus lentilles multifocales : Les études n'ont montré aucune différence significative entre l'Ortho-K et les lentilles multifocales [29,52].

VI. Associations des moyens de freination myopique

Basé sur la différence des mécanismes d'action des moyens optiques et pharmacologiques, plusieurs études se sont intéressées à l'effet synergique potentiel de l'Ortho-K et l'atropine 0.01%. Elles ont démontré un effet meilleur avec le traitement combiné qu'avec l'Ortho-k en monothérapie [54–57]. Une méta-analyse récente réalisée par Suzhen Wang et al [58] a montré qu'à moyen terme, l'association Ortho-k et atropine 0.01% est plus efficace pour ralentir l'allongement axial chez les enfants myopes, sans effets négatives sur l'AV, la densité endothéliale et la pression intraoculaire. Ainsi, un traitement combiné Ortho-K + atropine 0,01 % pourrait être envisagé pour la freination myopique, notamment en cas de myopie progressive malgré un traitement par Ortho-K bien conduit.
En Tunisie, le collyre à base d'atropine 0,01% n'est pas disponible en pharmacie d'officine, mais la dilution peut être réalisée à la demande dans certaines pharmacies hospitalières.
Le cross-linking (CXL) en association à l'Ortho-k a été essayé afin de maintenir le remodelage cornéen induit. Néanmoins, les résultats étaient décevants. Ceci est expliqué par la différence des mécanismes d'action où l'effet de l'Ortho-k est essentiellement épithélial, alors que celui du CXL est stromal [59–61]. Cependant, une expérimentation animale récente a montré que le CXL, bien qu'il n'a pas pu maintenir l'effet cornéen induit, il a permis de retarder sa régression. De ce fait, il peut réduire la fréquence du port de la lentille et être proposé aux patients à faible compliance [61].

VII. Conclusion

Le ralentissement de la myopie d'une dioptrie devrait réduire de 40 % la probabilité qu'un patient développe une maculopathie myopique qui menace la fonction visuelle. Les modalités de freination de la myopie à l'étude sont généralement inoffensives, bon nombre d'entre elles étant intégrées à la correction optique de l'enfant. Les stratégies de freination myopique ne cessent d'évoluer. En dehors de l'Ortho-K, les nouveautés en contactologie comportent des lentilles défocalisantes à port diurne et quotidien, afin de créer la défocalisation myopique périphérique. Nous soulignons le rôle des contactologues dans la sensibilisation des médecins généralistes, pédiatries, et même ophtalmologistes à l'intérêt majeur de la freination de la pandémie myopique sur la santé visuelle de la population.

References

1. Holden BA, Fricke TR, Wilson DA, Jong M, Naidoo KS, Sankaridurg P, et al. Global Prevalence of Myopia and High Myopia and Temporal Trends from 2000 through 2050. Ophthalmology. 1 mai 2016;123(5):1036-42.
2. Ikuno Y. Overview of the complications of high myopia. Retina. déc 2017;37(12):2347-51.
3. Holden B, Sankaridurg P, Smith E, Aller T, Jong M, He M. Myopia, an underrated global challenge to vision: where the current data takes us on myopia control. Eye. févr 2014;28(2):142-6.
4. Vitale S, Sperduto RD, Ferris FL. Increased prevalence of myopia in the United States between 1971-1972 and 1999-2004. Arch Ophthalmol. déc 2009;127(12):1632-9.
5. Williams KM, Bertelsen G, Cumberland P, Wolfram C, Verhoeven VJM, Anastasopoulos E, et al. Increasing Prevalence of Myopia in Europe and the Impact of Education. Ophthalmology. juill 2015;122(7):1489-97.
6. Guo YH, Lin HY, Lin LLK, Cheng CY. Self-reported myopia in Taiwan: 2005 Taiwan National Health Interview Survey. Eye (Lond). mai 2012;26(5):684-9.

Tableau I. **Comparaison des différentes interventions pour le contrôle de la progression myopique selon les études [11]**

Auteurs	Traitement	Groupe contrôle	Durée de l'étude	Progression	% de réduction de la progression myopique
Wu et al [43]	Activités extérieures: 80 min/jour	Oui	1 an	-0.25 vs -0.38	34 %
Morgan et al [44]	Activités extérieures: 60min/j	Oui	2 ans	-0.75±0.69 vs -0.86±0.77	15 %
Chung et al [32]	Sous correction +0.75 D	Correction optique totale	01 an	-1.00±0.33 vs -0.77±0.33	29% d'augmentation de la progression
Alder et millodot [31]	Sous correction +0.50 D	Correction optique totale	1 an	-0.99±0.35 vs -0.82±0.38	20% d'augmentation de la progression
Yang et al [45]	Verres progressifs +1.50 D	Verres monofocaux	2 ans	-1.24±0.56 vs -1.50±0.67	17%
Gwiazda et al [46]	Verres progressifs +2.00 D	Verres monofocaux	3 ans	-1.28±0.06 vs -1.48±0.06	14%
Fulk et al [47]	Verres bifocaux	Verres monofocaux	2.5 ans	-0.99±0.68 vs -1.24±0.65	20%
Chua et al [48]	Atropine 1 %	Placebo	2 ans	-0.28±0.92 vs -1.20±0.69	72%
Siatkowski et al [49]	Pirenzépine 2 %	Placebo	2 ans	-0.58 vs -0.99	41%

7. Pan CW, Dirani M, Cheng CY, Wong TY, Saw SM. The age-specific prevalence of myopia in Asia: a meta-analysis. Optom Vis Sci. mars 2015;92(3):258-66.
8. Matamoros E, Ingrand P, Pelen F, Bentaleb Y, Weber M, Korobelnik JF, et al. Prevalence of Myopia in France. Medicine (Baltimore). 13 nov 2015;94(45).
9. Ahmed Chebil, Lina Jedidi. Profil épidémiologique de la myopie en milieu scolaire primaire en tunisie. La Tunisie Médicale. 2016;
10. Holden BA, Fricke TR, Wilson DA, Jong M, Naidoo KS, Sankaridurg P, et al. Global Prevalence of Myopia and High Myopia and Temporal Trends from 2000 through 2050. Ophthalmology. 1 mai 2016;123(5):1036-42.
11. Sankaridurg PR, Holden BA. Practical applications to modify and control the development of ametropia. Eye. févr 2014;28(2):134-41.
12. Wu PC, Chuang MN, Choi J, Chen H, Wu G, Ohno-Matsui K, et al. Update in myopia and treatment strategy of atropine use in myopia control. Eye (Lond). janv 2019;33(1):3-13.
13. Lim LT, Gong Y, Ah-kee EY, Xiao G, Zhang X, Yu S. Impact of Parental History of Myopia on the Development of Myopia in Mainland China School-Aged Children. Ophthalmol Eye Dis. 24 juin 2014;6:31-5.
14. McKnight CM, Sherwin JC, Yazar S, Forward H, Tan AX, Hewitt AW, et al. Myopia in young adults is inversely related to an objective marker of ocular sun exposure: the Western Australian Raine cohort study. Am J Ophthalmol. nov 2014;158(5):1079-85.
15. Jiang Y, Tian B. Understanding Modifiable Risk Factors for the Development of Myopia. Ophthalmology. 2019;126(2):221-2.
16. Huang HM, Chang DST, Wu PC. The Association between Near
17. Ip JM, Saw SM, Rose KA, Morgan IG, Kifley A, Wang JJ, et al. Role of Near Work in Myopia: Findings in a Sample of Australian School Children. Invest Ophthalmol Vis Sci. 1 juill 2008;49(7):2903-10.
18. Gwiazda J, Deng L, Manny R, Norton TT. Seasonal Variations in the Progression of Myopia in Children Enrolled in the Correction of Myopia Evaluation Trial. Invest Ophthalmol Vis Sci. févr 2014;55(2):752-8.
19. French AN, Ashby RS, Morgan IG, Rose KA. Time outdoors and the prevention of myopia. Exp Eye Res. sept 2013;114:58-68.
20. Rose KA, Morgan IG, Smith W, Burlutsky G, Mitchell P, Saw SM. Myopia, lifestyle, and schooling in students of Chinese ethnicity in Singapore and Sydney. Arch Ophthalmol. avr 2008;126(4):527-30.
21. Torii H, Kurihara T, Seko Y, Negishi K, Ohnuma K, Inaba T, et al. Violet Light Exposure Can Be a Preventive Strategy Against Myopia Progression. EBioMedicine. févr 2017;15:210-9.
22. Feldkaemper M, Schaeffel F. An updated view on the role of dopamine in myopia. Exp Eye Res. sept 2013;114:106-19.
23. L. BLOISE. Peut-on freiner la myopie ? réalités Ophtalmologiques – n° 244_Septembre 2017 – Cahier 1.
24. Han SB, Jang J, Yang HK, Hwang JM, Park SK. Prevalence and risk factors of myopia in adult Korean population: Korea national health and nutrition examination survey 2013-2014 (KNHANES VI). PLOS ONE. 24 janv 2019;14(1):e0211204.
25. Langis Michaud. Contact Lens Spectrum - Defining a Strategy for Myopia Control. Contact Lens Spectrum. 1 mars 2016;
26. Abbott ML, Schmid KL, Strang NC. Differences in the accommodation stimulus response curves of adult myopes and

mmetropes. Ophthalmic Physiol Opt. janv 1998;18(1):13-20.
27. Chia A, Lu QS, Tan D. Five-Year Clinical Trial on Atropine for the Treatment of Myopia 2: Myopia Control with Atropine 0.01% Eyedrops. Ophthalmology. févr 2016;123(2):391-9.
28. Gong Q, Janowski M, Luo M, Wei H, Chen B, Yang G, et al. Efficacy and Adverse Effects of Atropine in Childhood Myopia: A Meta-analysis. JAMA Ophthalmol. 01 2017;135(6):624-30.
29. Huang J, Wen D, Wang Q, McAlinden C, Flitcroft I, Chen H, et al. Efficacy Comparison of 16 Interventions for Myopia Control in Children: A Network Meta-analysis. Ophthalmology. avr 2016;123(4):697-708.
30. Logan NS, Wolffsohn JS. Role of un-correction, under-correction and over-correction of myopia as a strategy for slowing myopic progression. Clinical and Experimental Optometry. 1 mars 2020;103(2):133-7.
31. Adler D, Millodot M. The possible effect of undercorrection on myopic progression in children. Clin Exp Optom. sept 2006;89(5):315-21.
32. Chung K, Mohidin N, O'Leary DJ. Undercorrection of myopia enhances rather than inhibits myopia progression. Vision Research. 1 oct 2002;42(22):2555-9.
33. Walline JJ, Lindsley K, Vedula SS, Cotter SA, Mutti DO, Twelker JD. Interventions to slow progression of myopia in children. Cochrane Database Syst Rev. 7 déc 2011;(12):CD004916.
34. Cheng D, Woo GC, Drobe B, Schmid KL. Effect of bifocal and prismatic bifocal spectacles on myopia progression in children: three-year results of a randomized clinical trial. JAMA Ophthalmol. mars 2014;132(3):258-64.
35. Kanda H, Oshika T, Hiraoka T, Hasebe S, Ohno-Matsui K, Ishiko S, et al. Effect of spectacle lenses designed to reduce relative peripheral hyperopia on myopia progression in Japanese children: a 2-year multicenter randomized controlled trial. Jpn J Ophthalmol. sept 2018;62(5):537-43.
36. Lam CSY, Tang WC, Tse DYY, Lee RPK, Chun RKM, Hasegawa K, et al. Defocus Incorporated Multiple Segments (DIMS) spectacle lenses slow myopia progression: a 2-year randomised clinical trial. Br J Ophthalmol. mars 2020;104(3):363-8.
37. Marsh-Tootle WL, Dong LM, Hyman L, Gwiazda J, Weise KK, Dias L, et al. Myopia Progression in Children Wearing Spectacles Versus Switching to Contact Lenses. Optom Vis Sci. juin 2009;86(6):741-7.
38. Katz J, Schein O, Levy B, Cruiscullo T, Saw SM, Rajan U, et al. A randomized trial of rigid gas permeable contact lenses to reduce progression of children's myopia. American journal of ophthalmology. 1 juill 2003;136:82-90.
39. Walline JJ, Jones LA, Mutti DO, Zadnik K. A randomized trial of the effects of rigid contact lenses on myopia progression. Arch Ophthalmol. déc 2004;122(12):1760-6.
40. Zhu Q, Liu Y, Tighe S, Zhu Y, Su X, Lu F, et al. Retardation of Myopia Progression by Multifocal Soft Contact Lenses. Int J Med Sci. 1 janv 2019;16(2):198-202.
41. Li SM, Kang MT, Wu SS, Meng B, Sun YY, Wei SF, et al. Studies using concentric ring bifocal and peripheral add multifocal contact lenses to slow myopia progression in school-aged children: a meta-analysis. Ophthalmic Physiol Opt. 2017;37(1):51-9.
42. Kakita T, Hiraoka T, Oshika T. Influence of overnight orthokeratology on axial elongation in childhood myopia. Invest Ophthalmol Vis Sci. 6 avr 2011;52(5):2170-4.
43. Wu PC, Tsai CL, Wu HL, Yang YH, Kuo HK. Outdoor activity during class recess reduces myopia onset and progression in school children. Ophthalmology. mai 2013;120(5):1080-5.
44. Morgan IG, Xiang F, Rose KA, Chen Q, He M. Two Year Results from the Guangzhou Outdoor Activity Longitudinal Study (GOALS). Invest Ophthalmol Vis Sci. 26 mars 2012;53(14):2735-2735.
45. Yang Z, Lan W, Ge J, Liu W, Chen X, Chen L, et al. The effectiveness of progressive addition lenses on the progression of myopia in Chinese children. Ophthalmic Physiol Opt. janv 2009;29(1):41-8.
46. Gwiazda J, Hyman L, Hussein M, Everett D, Norton TT, Kurtz D, et al. A Randomized Clinical Trial of Progressive Addition Lenses versus Single Vision Lenses on the Progression of Myopia in Children. Invest Ophthalmol Vis Sci. 1 avr 2003;44(4):1492-500.
47. Fulk GW, Cyert LA, Parker DE. A randomized trial of the effect of single-vision vs. bifocal lenses on myopia progression in children with esophoria. Optom Vis Sci. août 2000;77(8):395-401.
48. Chua WH, Balakrishnan V, Chan YH, Tong L, Ling Y, Quah BL, et al. Atropine for the treatment of childhood myopia. Ophthalmology. déc 2006;113(12):2285-91.
49. Siatkowski RM, Cotter SA, Crockett RS, Miller JM, Novack GD, Zadnik K, et al. Two-year multicenter, randomized, double-masked, placebo-controlled, parallel safety and efficacy study of 2% pirenzepine ophthalmic gel in children with myopia. J AAPOS. août 2008;12(4):332-9.
50. J.-P. COLLIOT. Quoi de neuf en contactologie ? réalités Ophtalmologiques – n° 271_Avril 2020.
51. Smith MJ, Walline JJ. Controlling myopia progression in children and adolescents. Adolesc Health Med Ther. 13 août 2015;6:133-40.
52. Turnbull PRK, Munro OJ, Phillips JR. Contact Lens Methods for Clinical Myopia Control. Optom Vis Sci. 2016;93(9):1120-6.
53. Lin HJ, Wan L, Tsai FJ, Tsai YY, Chen LA, Tsai AL, et al. Overnight orthokeratology is comparable with atropine in controlling myopia. BMC Ophthalmol. 31 mars 2014;14:40.
54. Tan Q, Ng AL, Cheng GP, Woo VC, Cho P. Combined Atropine with Orthokeratology for Myopia Control: Study Design and Preliminary Results. Curr Eye Res. 2019;44(6):671-8.
55. Kinoshita N, Konno Y, Hamada N, Kanda Y, Shimmura-Tomita M, Kakehashi A. Additive effects of orthokeratology and atropine 0.01% ophthalmic solution in slowing axial elongation in children with myopia: first year results. Jpn J Ophthalmol. sept 2018;62(5):544-53.
56. Wan L, Wei CC, Chen CS, Chang CY, Lin CJ, Chen JJY, et al. The Synergistic Effects of Orthokeratology and Atropine in Slowing the Progression of Myopia. J Clin Med [Internet]. 7 sept 2018 [cité 8 déc 2020];7(9). Disponible sur: https://www.ncbi.nlm.nih.gov/pmc/articles/PMC6162849/
57. Kinoshita N, Konno Y, Hamada N, Kanda Y, Shimmura-Tomita M, Kaburaki T, et al. Efficacy of combined orthokeratology and 0.01% atropine solution for slowing axial elongation in children with myopia: a 2-year randomised trial. Scientific Reports. 29 juill 2020;10(1):12750.
58. Wang S, Wang J, Wang N. Combined Orthokeratology with Atropine for children with Myopia: A Meta-analysis. Ophthalmic Res. 11 août 2020;
59. Nguyen MK, Chuck RS. Corneal collagen cross-linking in the stabilization of PRK, LASIK, thermal keratoplasty, and orthokeratology. Curr Opin Ophthalmol. juill 2013;24(4):291-5.
60. González-Mesa A, Villa-Collar C, Lorente-Velázquez A, Nieto-Bona A. Anterior segment changes produced in response to long-term overnight orthokeratology. Curr Eye Res. août 2013;38(8):862-70.
61. Liao C, Lin X, Keel S, Ha J, Yang X, He M. Effects of corneal crosslinking on corneal shape stabilization after orthokeratology. Scientific Reports. 11 févr 2020;10(1):2357.

Journal Tunisien d'Ophtalmologie
ISSN 1737-1104
Organe d'expression de la Société Tunisienne d'Ophtalmologie